DIAGNOSTIC DES STÉNOSES BILIAIRES INDÉTERMINÉES

JOURNÉE GHIF

Maison de l'Amérique Latine

Samedi 17 juin 2023

Pr Cherqui (Hôpital Paul Brousse)
Dr Legou (Centre d'Imagerie du Nord)
Dr Becq (Hôpital Henri Mondor)

CAS CLINIQUE No1

Cholecystite et ictère

- 54 ans sans antécédents
- Gène abdominale depuis 8 mois avec perte de 10 kg
- Avril 2020: apparition d'un ictère T bili 250µmol/L
- Scanner
  - Vésicule lithiasique à parois épaissie
  - Dilatation des voies biliaires intrahépatiques
  - Dg évoqué : Mirrizzi vs Cancer dee la vésicule biliaire

Cholecystite et ictère

- Echo endo
  - ‘cholecystite’ et ‘cholangite’
  - Biospie transduodénale de la paroi vésiculaire cholédocienne

- CPRE
  - Sténose Bismuth type 1/2
  - Dilatation et brossage
  - 2 prothèses plastiques

- Anapath : Desquamation cellulaire sans cellule suspecte

- ACE 3 CA 19-9 2800 après CPRE puis 800 1 mois plus tard

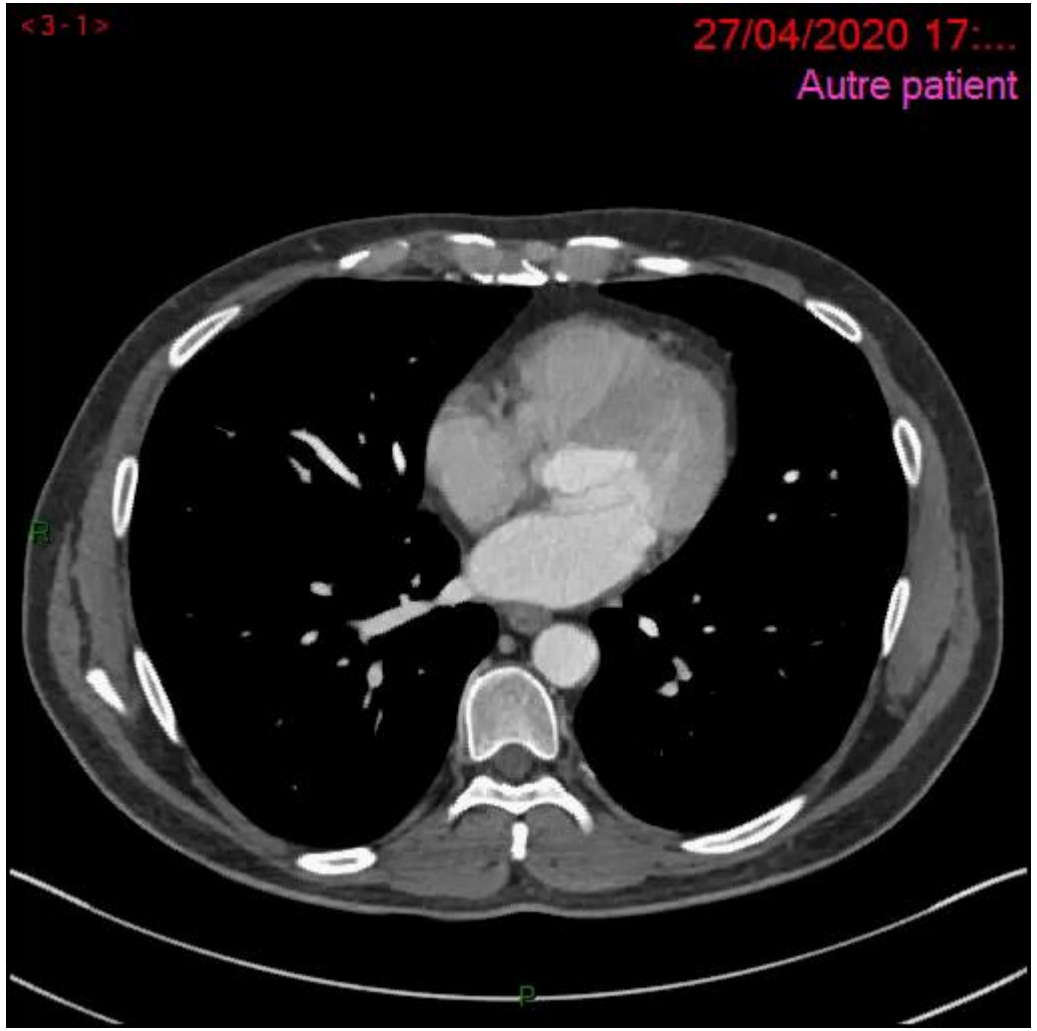
<3-1>
27/04/2020 17:...
Autre patient
R
P

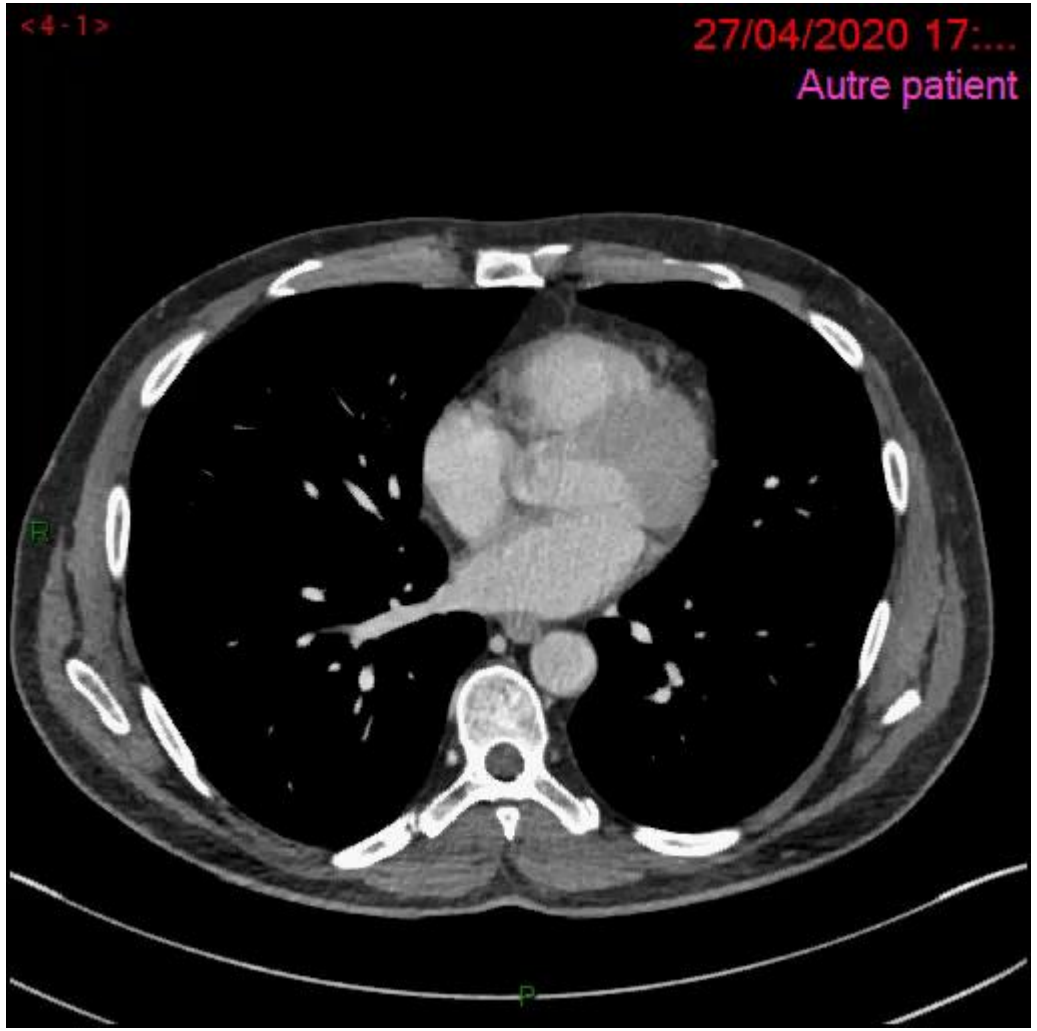
<4-1>
27/04/2020 17:...
Autre patient
R
P

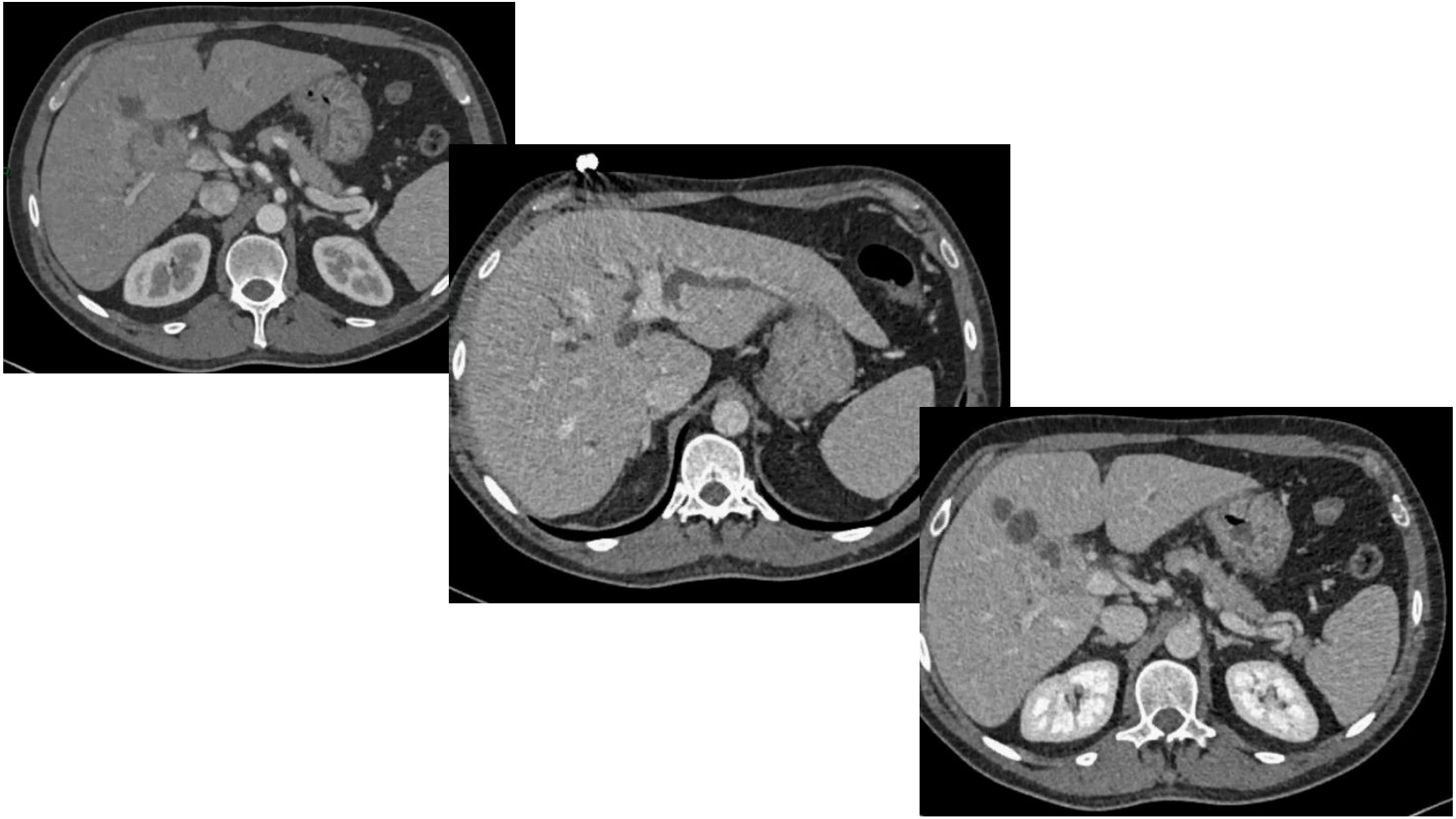

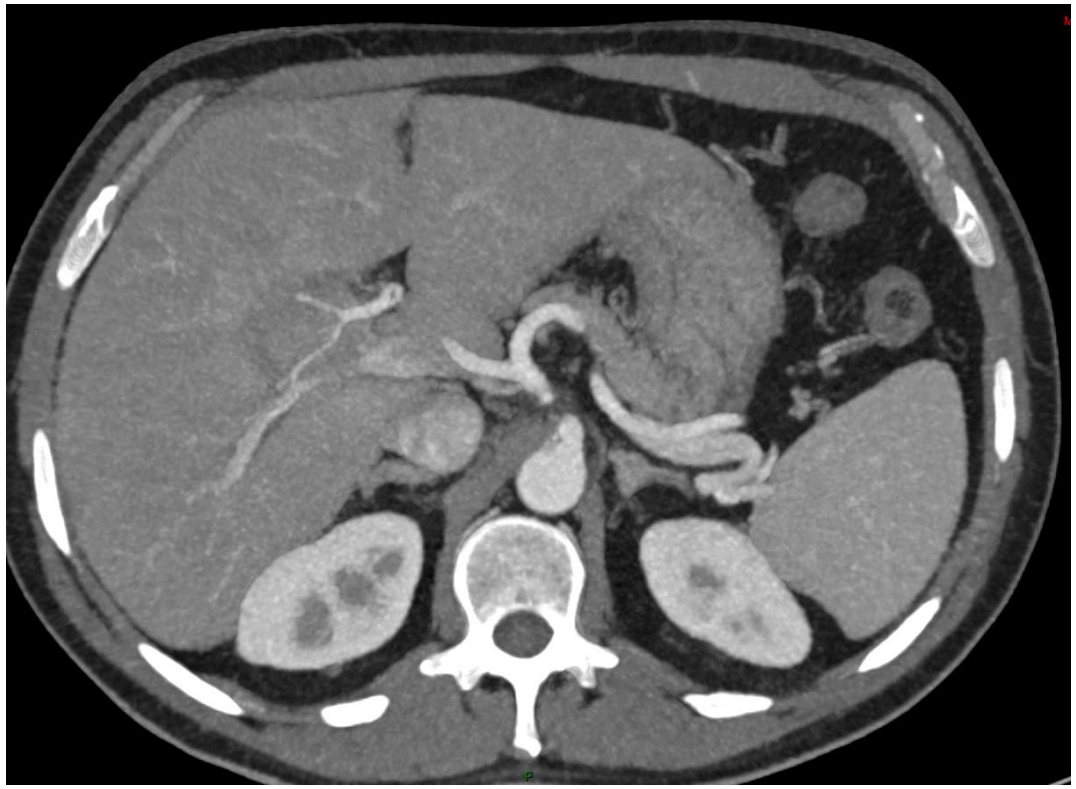

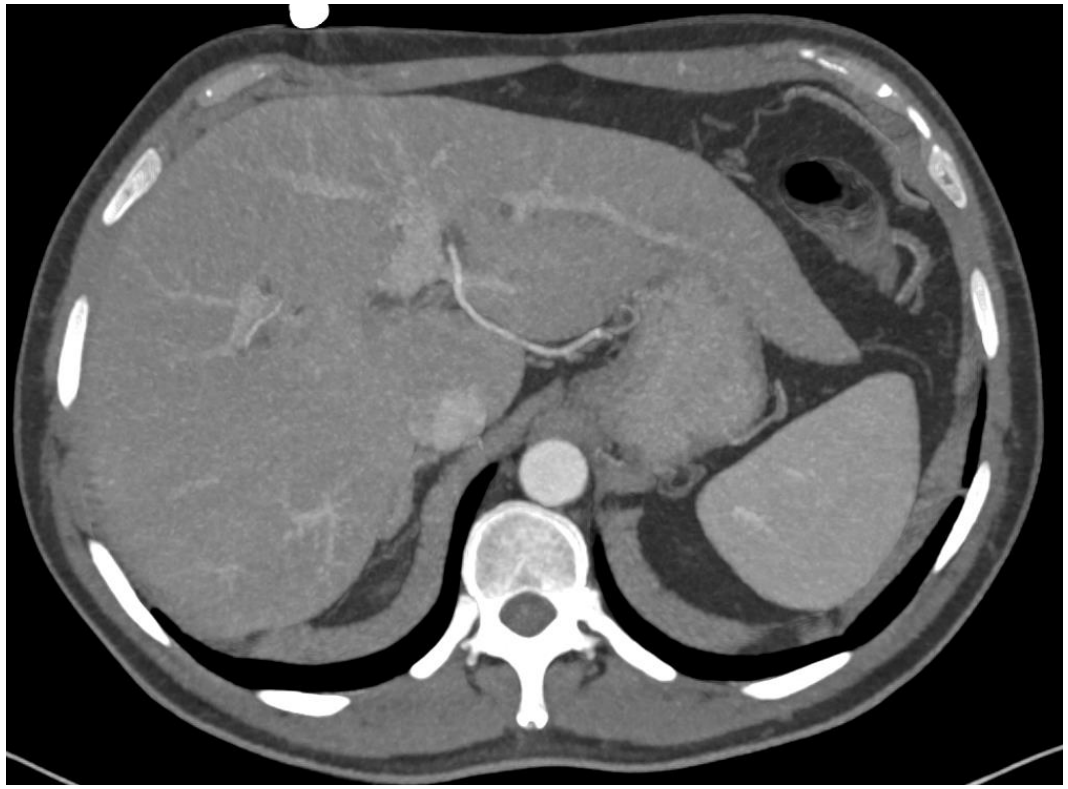

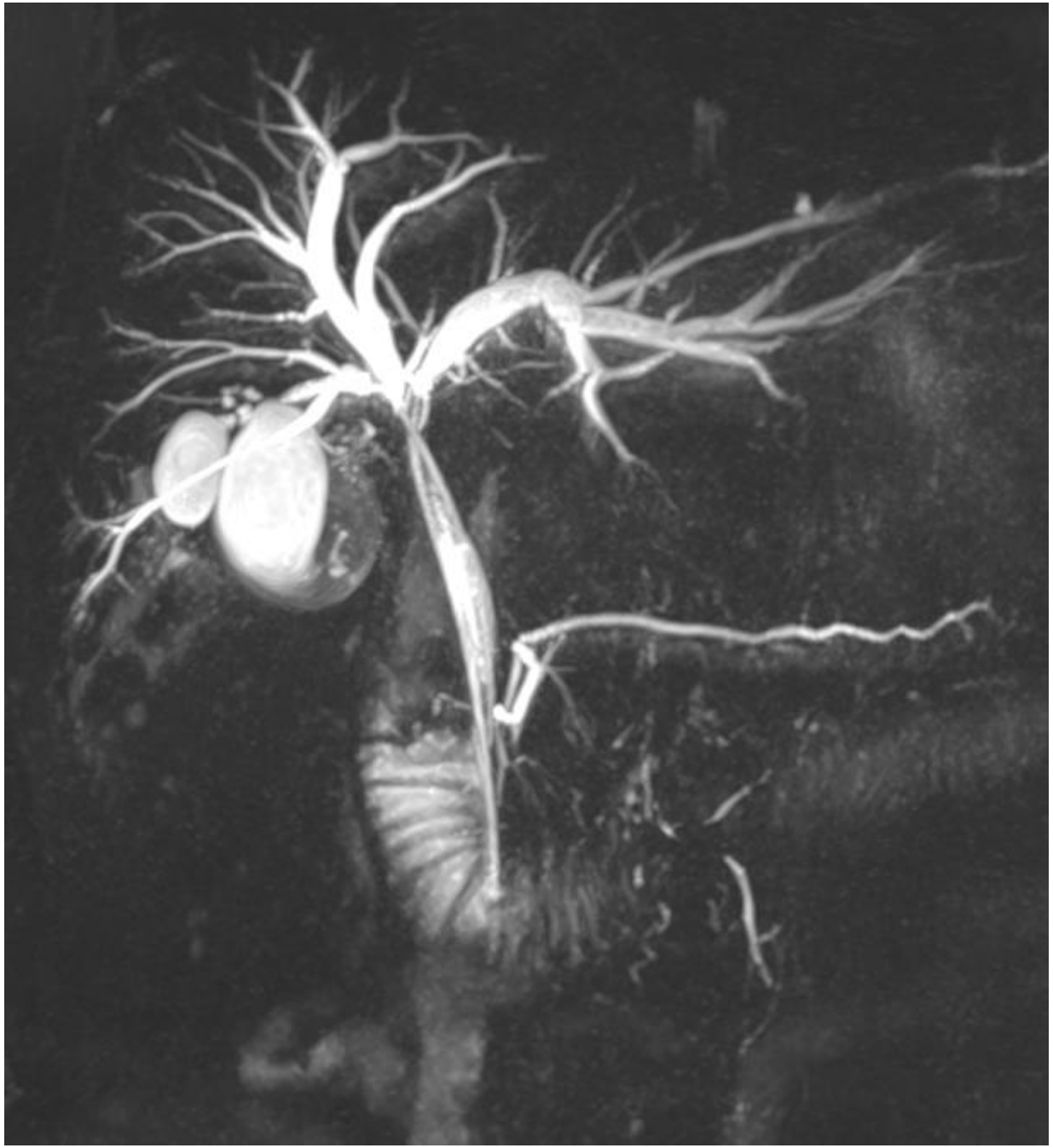

Que proposez vous ?

- Répéter la CPRE avec spyglass
- PET Scan
- Chirurgie
- Autre

Que proposez vous ?

- RCP à Paul Brousse
  - L'imagerie montre une masse qui semble se développer au niveau du collet vésiculaire envahissant le hile hépatique avec dilatation des voies biliaires bilatérales.
  - Biopsies négatives et le déjaunissement efficace
  - Coelioscopie exploratrice

Coelioscopie exploratrice

- Pas d’ascite ni de carcinose
- Vésicule distendue à paroi épaissie
- Pédicule hépatique inflammatoire mais souple
- Impossible d’obtenir une biopsie sans contamination péritoneale
- Interprétation :
  - cancer de la vésicule biliaire étendu à la voie biliaire
  - Pas de contre indication opératoire

- Embolisation portale au cours de la même anesthésie

Scanner post embolisation portale

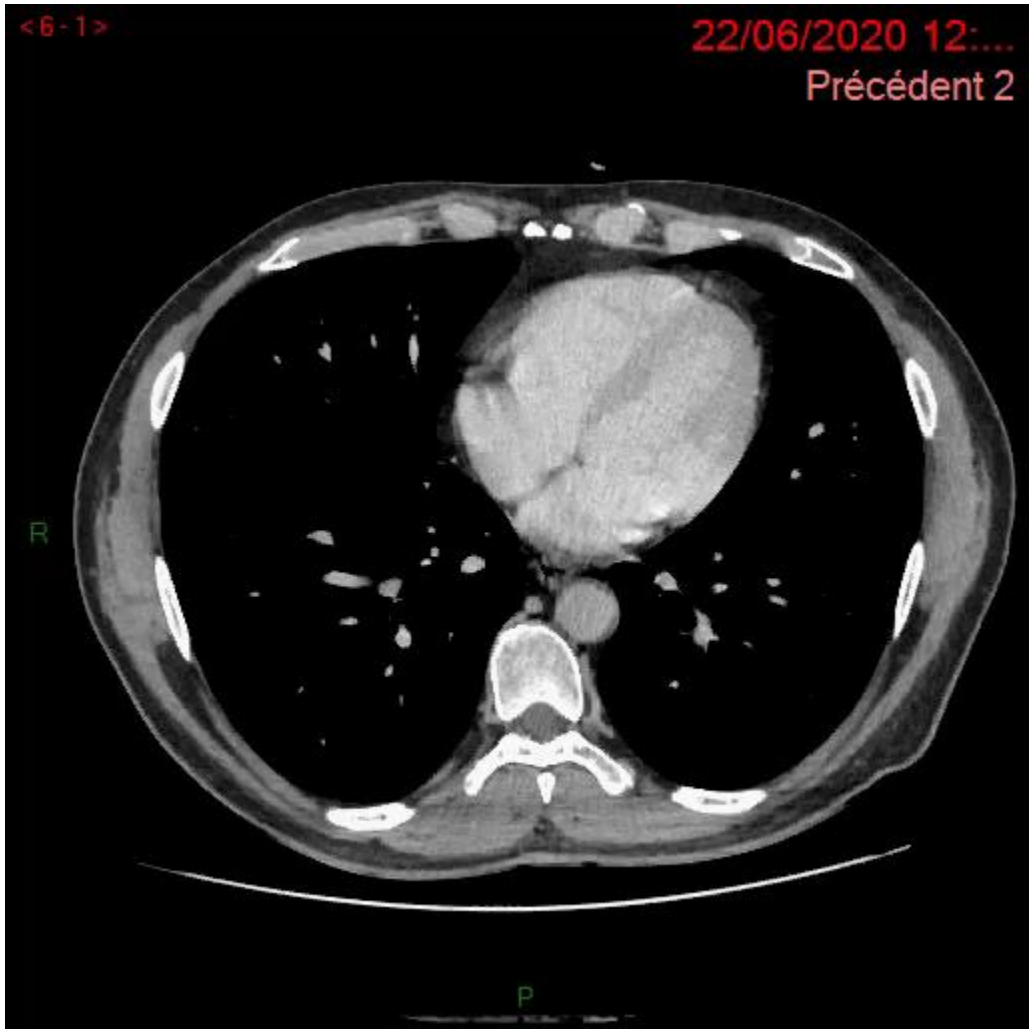

Chirurgie le 25 juin 2020

- Laparotomie sous costale
- Exploration : Confirmation des données de la coelio + adhérence bifurcation portale
- Procédure : H145678-B-PV
  - Curage ganglionnaire
  - Hépatectomie droite élargie aux segments 4 et 1
  - Résection de la VBP et de la convergence biliaire
  - Résection – reconstruction de la bifurcation portale
  - Anastomose biliodigestive : anse en Y sur le canal hépatique gauche

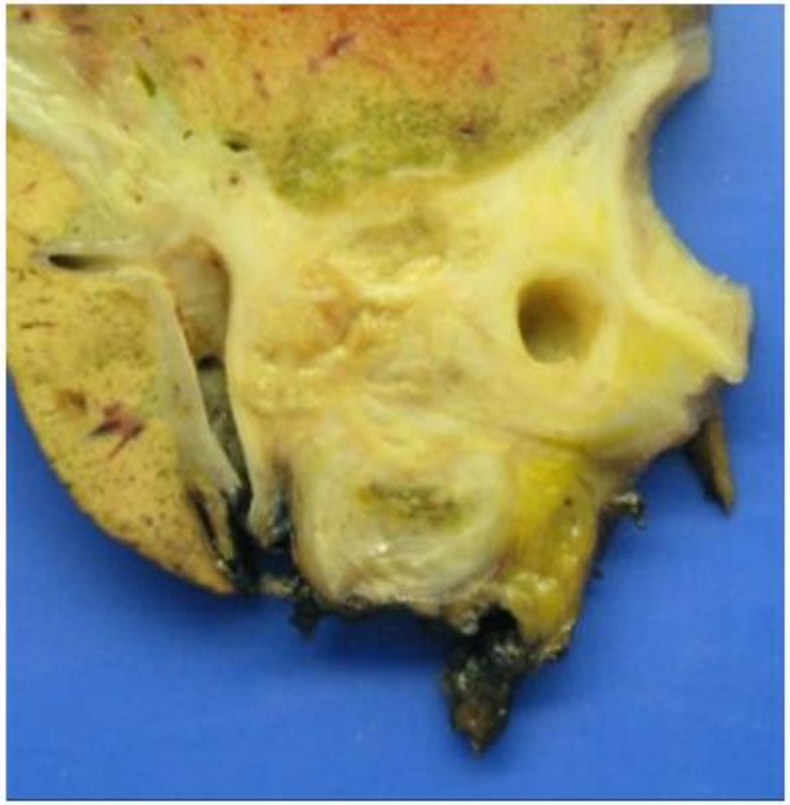
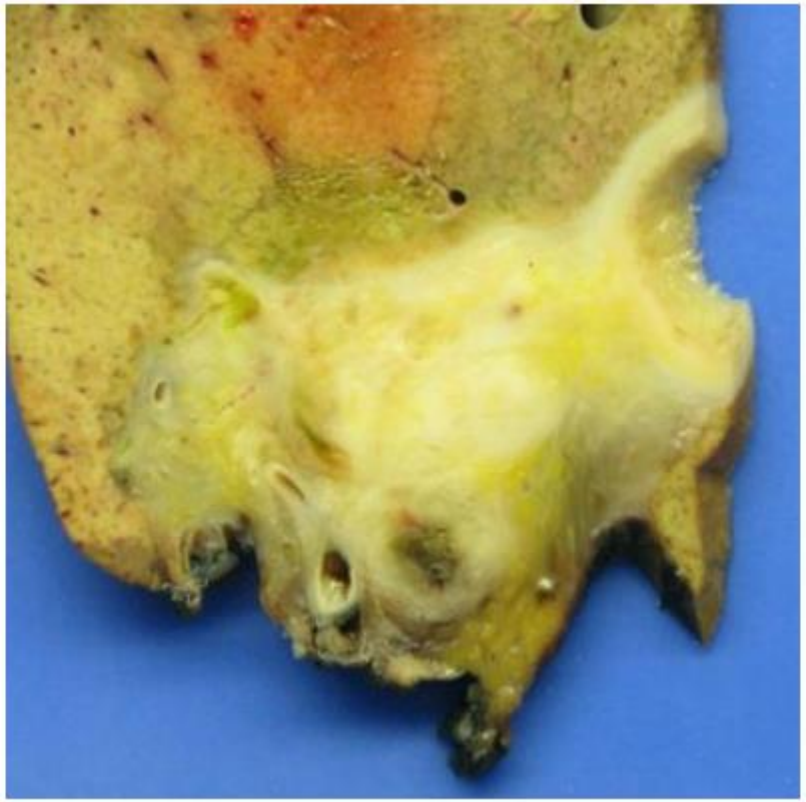
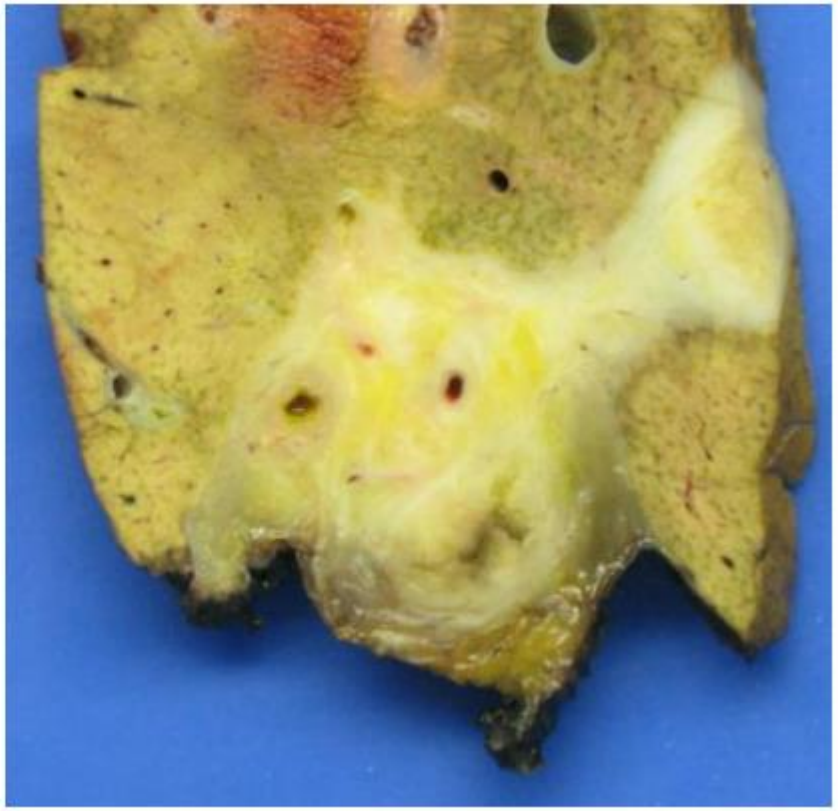

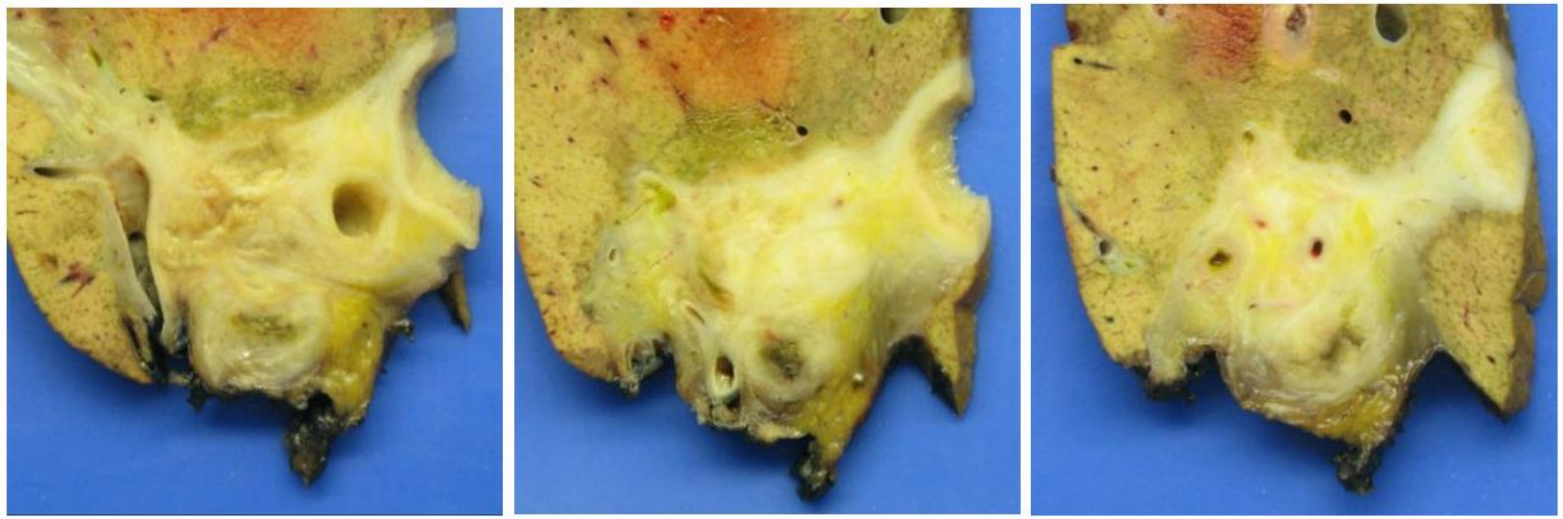

- Epaississement fibreux storiforme péri-hilaire hépatique réalisant une pseudo-tumeur mal limitée de 2,2 x 1,5 cm au contact du collet vésiculaire, associée à un infiltrat inflammatoire lymphoplasmocytaire dense et à quelques images de phlébite oblitérante ; focalement, le nombre de plasmocytes IgG4+ est supérieur à 50/HPF et le ration IgG4+/IgG+ dépasse 40%.
- L'ensemble de ces éléments peut faire discuter le diagnostic de maladie à IgG4 péri-hilaire. Les immunomarquages réalisés vont être renouvelés sur d'autres blocs paraffine afin d'étayer ce diagnostic.
- Absence de tumeur carcinomateuse infiltrante.
- Six ganglions lymphatiques indemnes de localisation tumorale (6N-).

COMPTE-RENDU COMPLEMENTAIRE

Les immunomarquages anti-IgG et IgG4 ont été renouvelés sur les blocs 4P, 4AC et 4AD. Ils sonfirment la présence de nombreux plasmocytes IgG4+ avec un ratio IgG4/IgG élevé.
Ce cas a été rediscuté avec le Pr Catherine Guettier : on confirme l'aspect très en faveur de maladie à IgG4 de cette pseudo-tumeur péri-hilaire.

Scanner à 2 mois

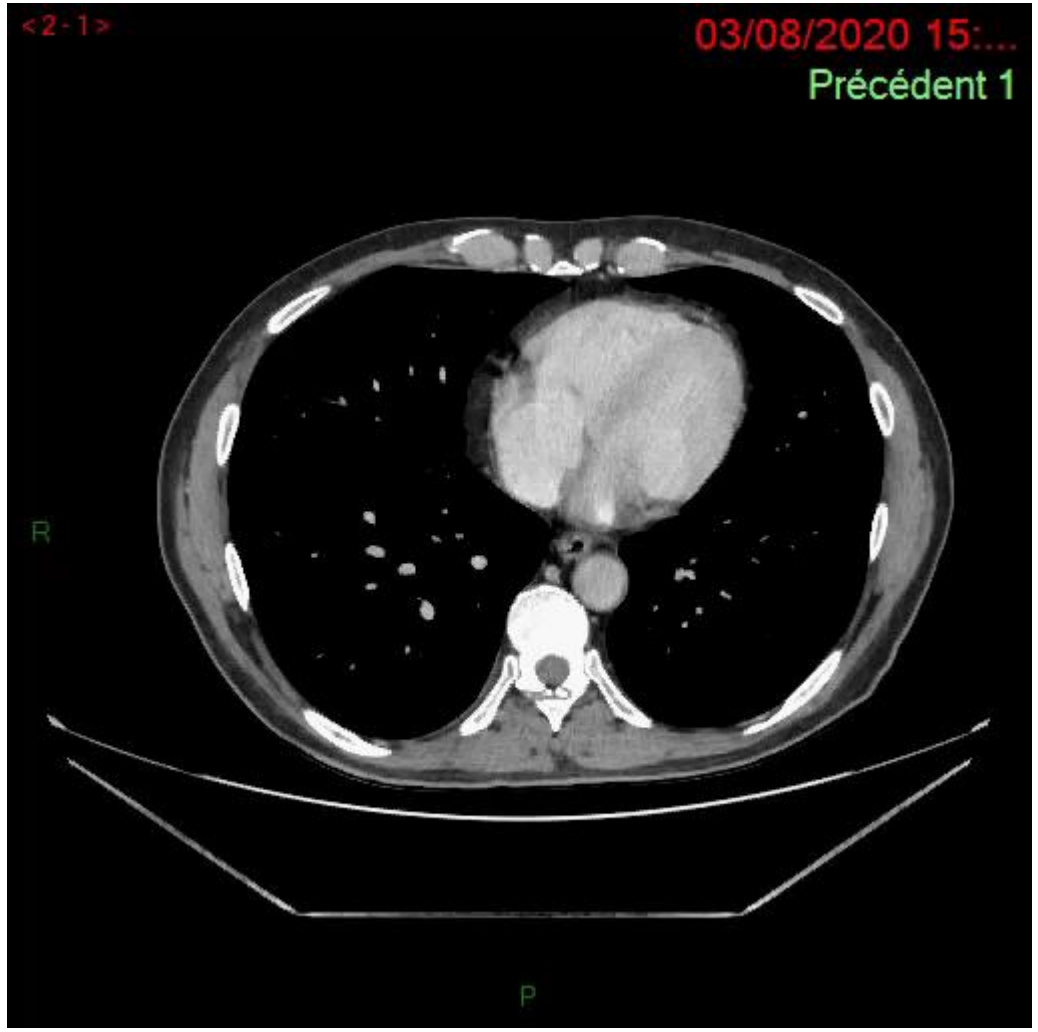

Suivi

- 1 an :
  - Récupération complète travaille à plein temps taxi parisien
  - Bili N - GGT 6N
  - Voies biliaires visibles au scanner
- 2 ans:
  - Tout va bien
  - Bili N - GGT 6N - CA19-9 15
  - Discrète dilatation des VBIH
  - Dosage IgG4 demandé
- 3 ans (maintenant) :
  - Asthénie, perte de poids, ictère
  - AST à 129 ; ALT à 200 ; ALP 464 ; GGT 529 ; Bili T 129 µmol/l ; CA19-9 4N
  - VBIH dilatées
  - IgG4 1.3 g/L (N 0.04 -0.87)

IRM à 2 ans

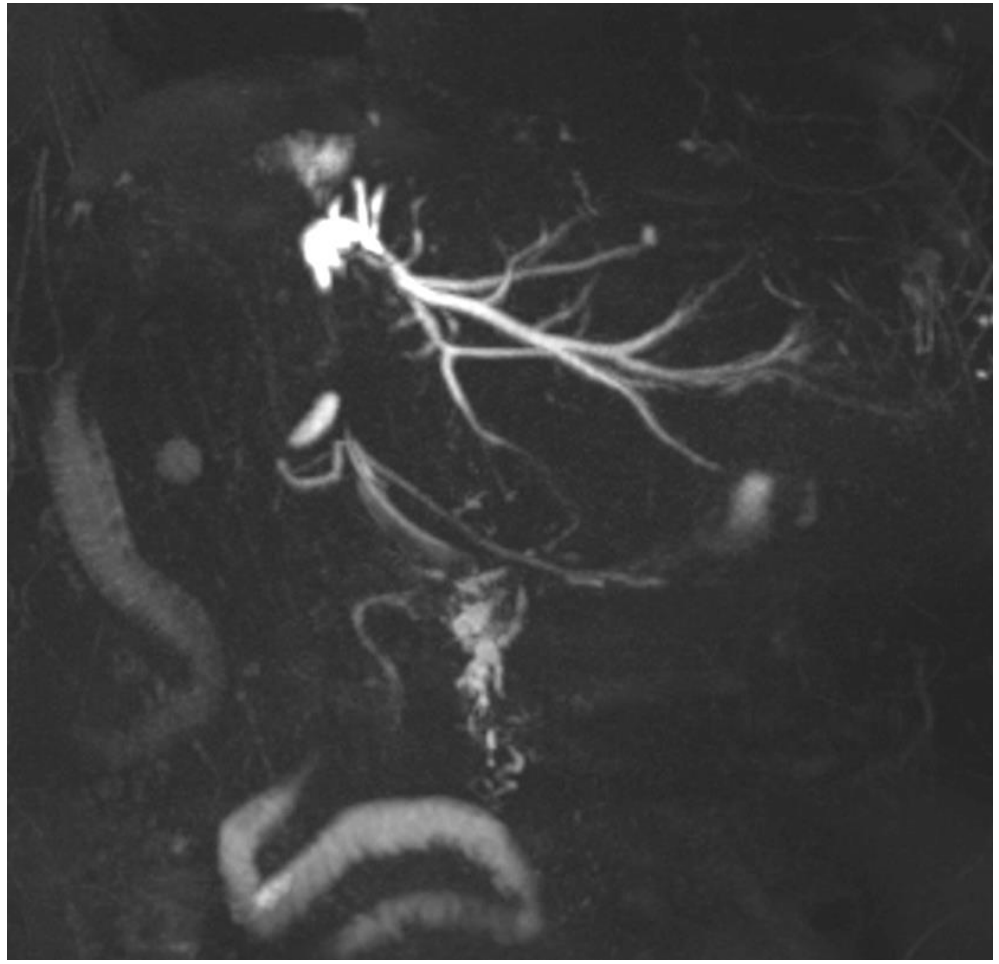

Scanner à 3 ans

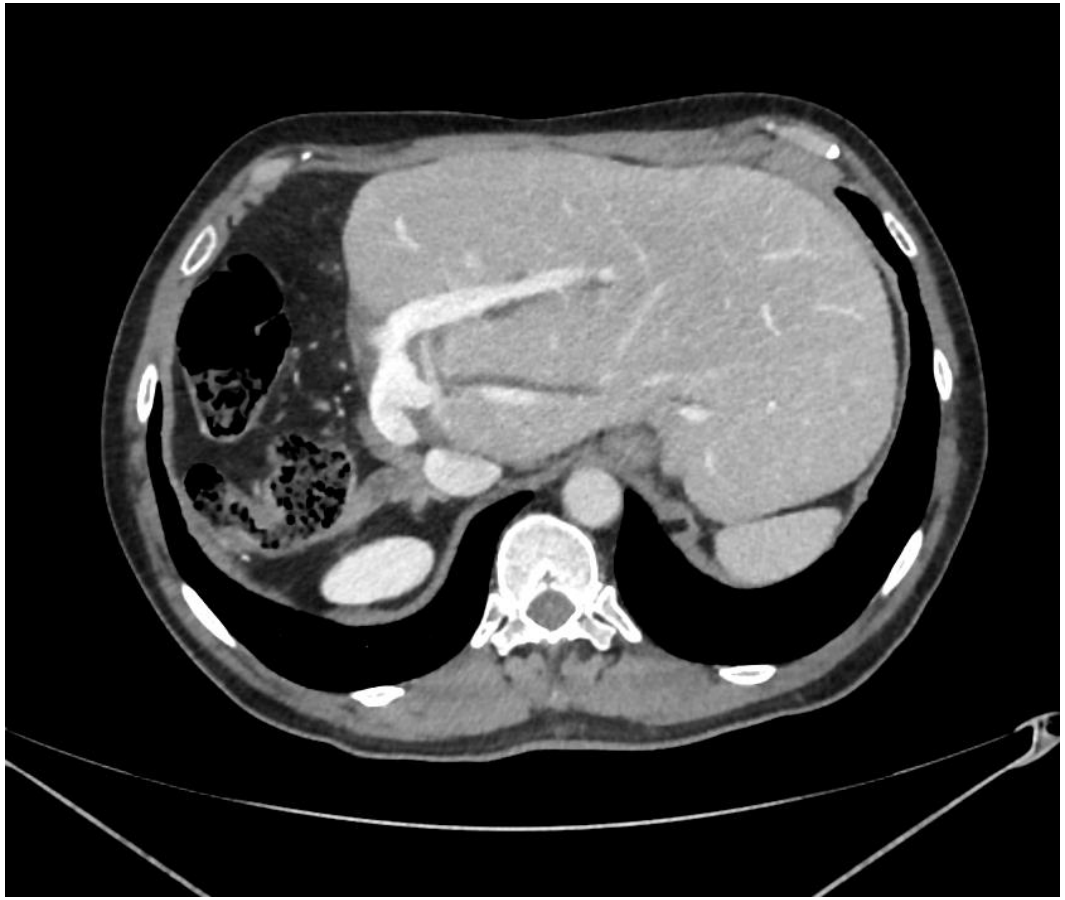

IRM à 3 ans

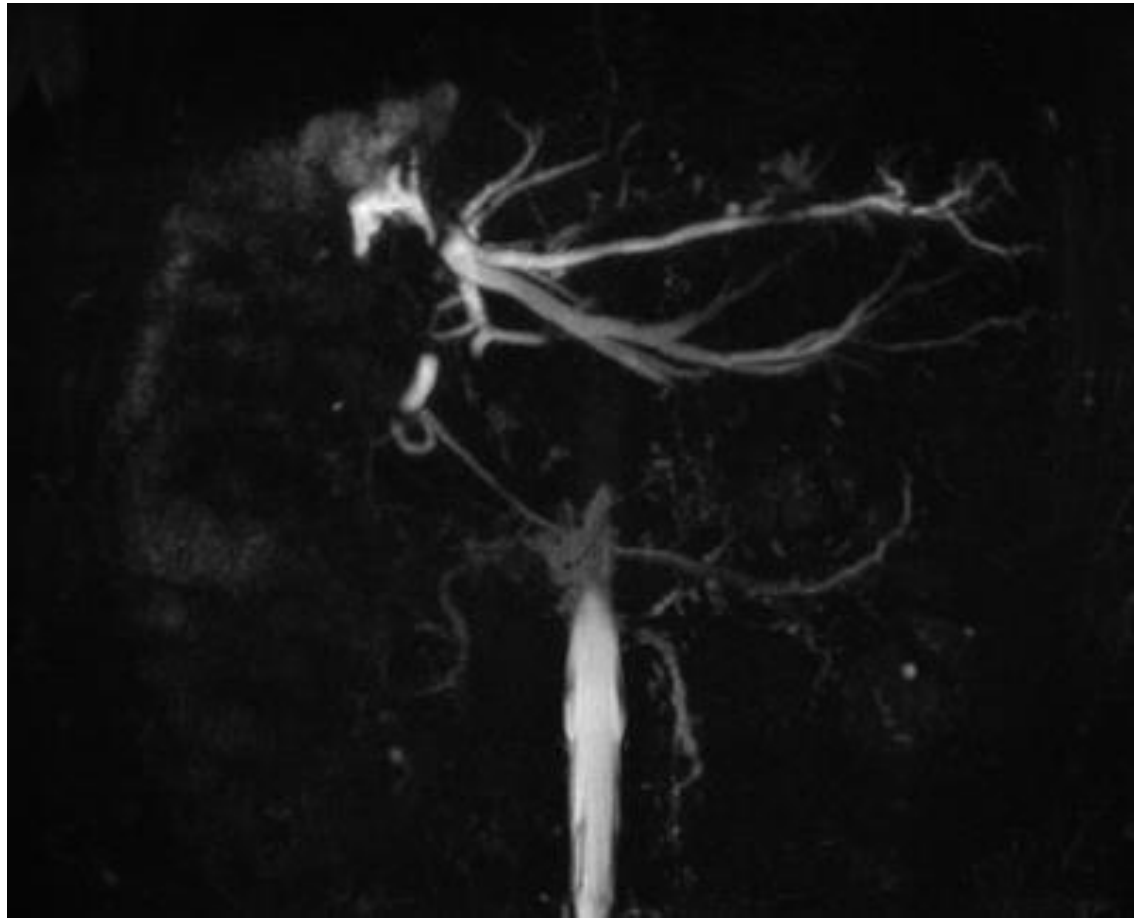

Prednisone 40mg/d

- Bilirubine totale
  - Baseline 129
  - 1 semaine 84
  - 2 semaines 59
  - 4 semaines 17

Prednisone 40mg/j

- Bilirubine totale
  - Baseline 129
  - 1 semaine 84
  - 2 semaines 59
  - 4 semaines 17

- Décompensation diabète : insuline
- Diminution stéroides après 4 semaines
- AUDC
- GGT restent élevées
- A suivre …

Steroids 40mg/d

- T Bili
  - Baseline 129
  - 1 week 84
  - 2 weeks 59
  - 4 weeks 17

- Type II diabetes required insulin
- Steroids weaned after 4 week
- Bili remains normal
- GGT remain high
- To be continued…

Benign hilar bile duct strictures resected as perihilar cholangiocarcinoma

BJS 2019; **106**: 1504–1511

S. Otsuka[1,2], T. Ebata[1], Y. Yokoyama[1], T. Igami[1], T. Mizuno[1], J. Yamaguchi[1], S. Onoe[1], N. Watanabe[1], Y. Shimoyama[2] and M. Nagino[1]

- Nagoya University 2001-2016:
  - 685 PHC 22 benign 3.1%

  - Triple negative features:
    - No mass visible on imaging
    - Negative histology
    - Normal CA 19-9

Benign hilar bile duct strictures resected as perihilar cholangiocarcinoma

BJS 2019; **106**: 1504–1511

S. Otsuka[1,2], T. Ebata[1], Y. Yokoyama[1], T. Igami[1], T. Mizuno[1], J. Yamaguchi[1], S. Onoe[1], N. Watanabe[1], Y. Shimoyama[2] and M. Nagino[1]

- Nagoya University 2001-2016:
  - 685 PHC 22 benign 3.1%
  - Triple negative features:
    - No mass visible on imaging
    - Negative histology
    - Normal CA 19-9

- Triple negative
  - 113 = 16%
  - Incidence of benign:
    Triple neg : 13/113 : 11.5%
    Others : 9/594 : 1.5%
  - But 88.5% malignant

Benign hilar bile duct strictures resected as perihilar cholangiocarcinoma

BJS 2019; **106**: 1504–1511

S. Otsuka[1,2], T. Ebata[1], Y. Yokoyama[1], T. Igami[1], T. Mizuno[1], J. Yamaguchi[1], S. Onoe[1], N. Watanabe[1], Y. Shimoyama[2] and M. Nagino[1]

- Nagoya University 2001-2016:
  - 685 PHC 22 benign 3.1%
  - Triple negative features:
    - No mass visible on imaging
    - Negative histology
    - Normal CA 19-9

- Pathology of 21 benign strictures
  - IgG4: 9
  - Stones: 4
  - Granulomatous cholangitis 7
  - 1 possible tuberculosis
  - 1 post cholecystectomy stricture

CAS CLINIQUE No2

Cas M. A S 35 ans

Dr François LEGOU
Centre Imagerie du Nord – St Denis
GHU Henri Mondor Créteil - APHP

Patient 35 ans

Pas d’antécédent

Prurit intense + Perturbation bilan biologique hépatique :

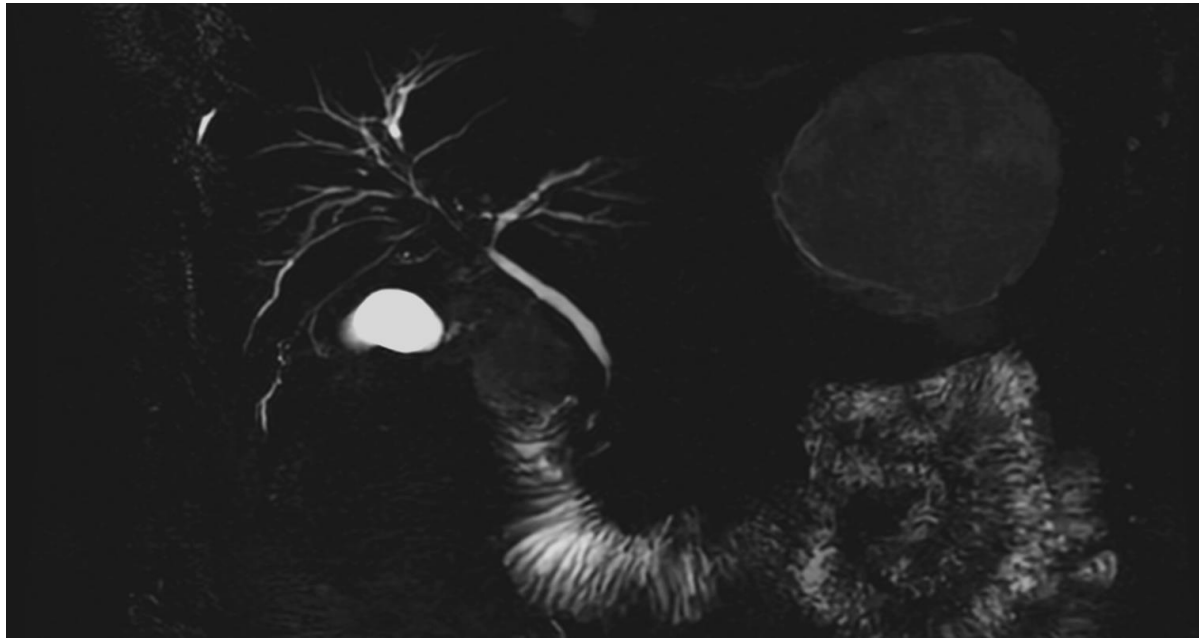

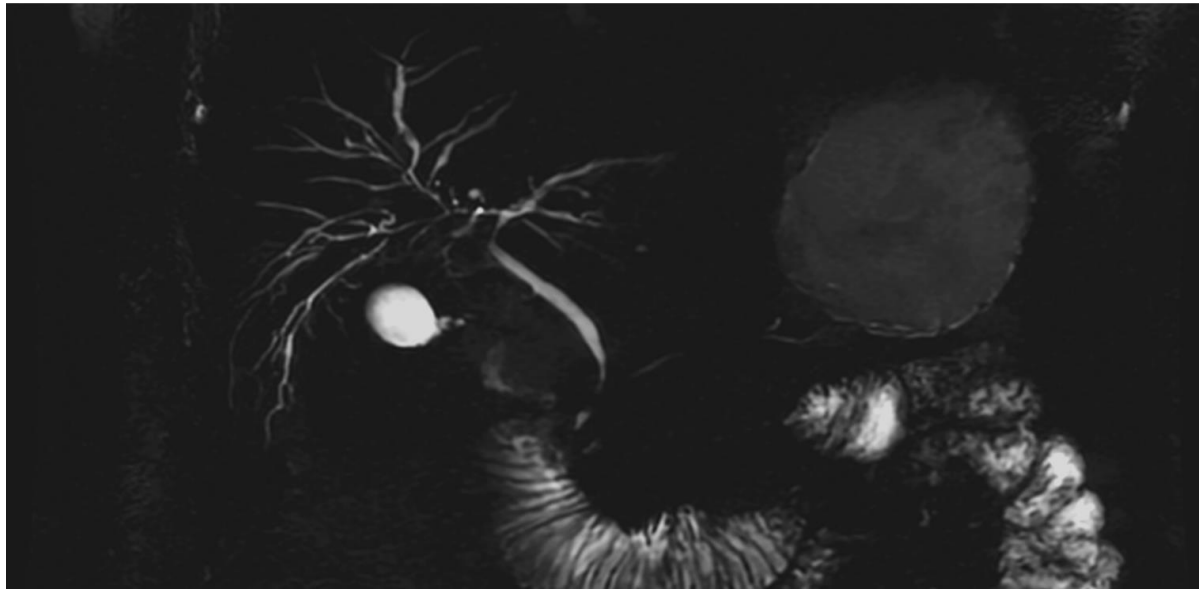

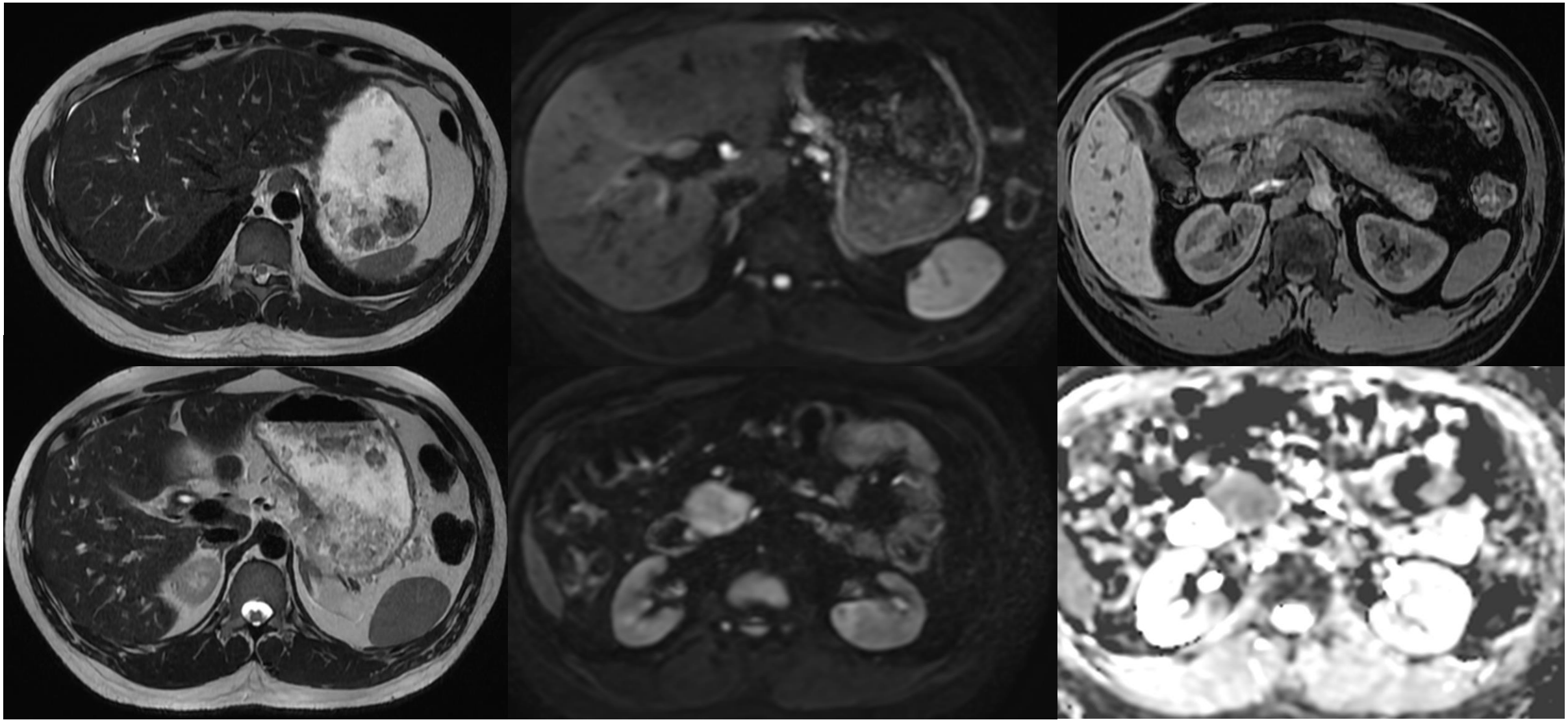

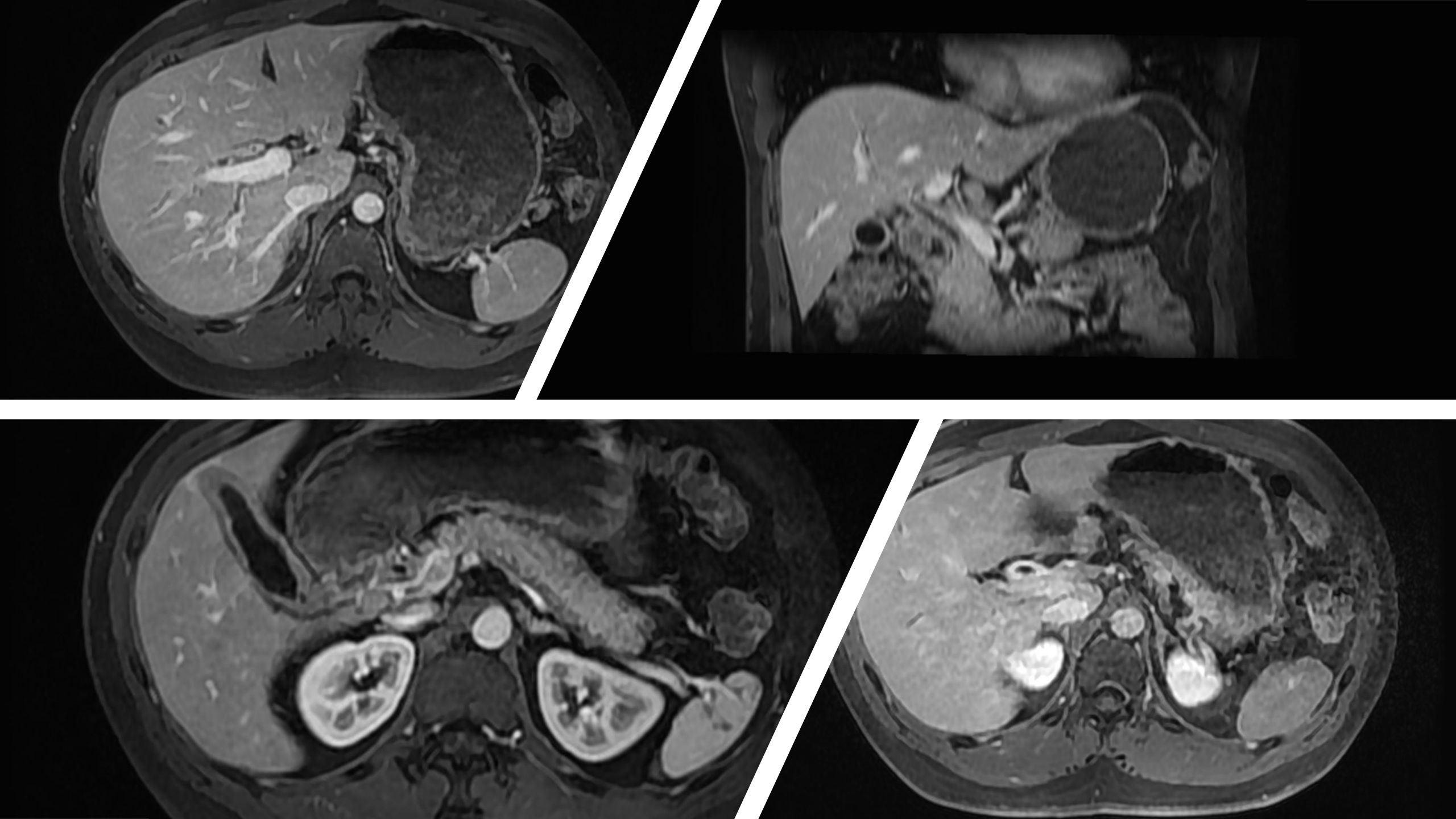

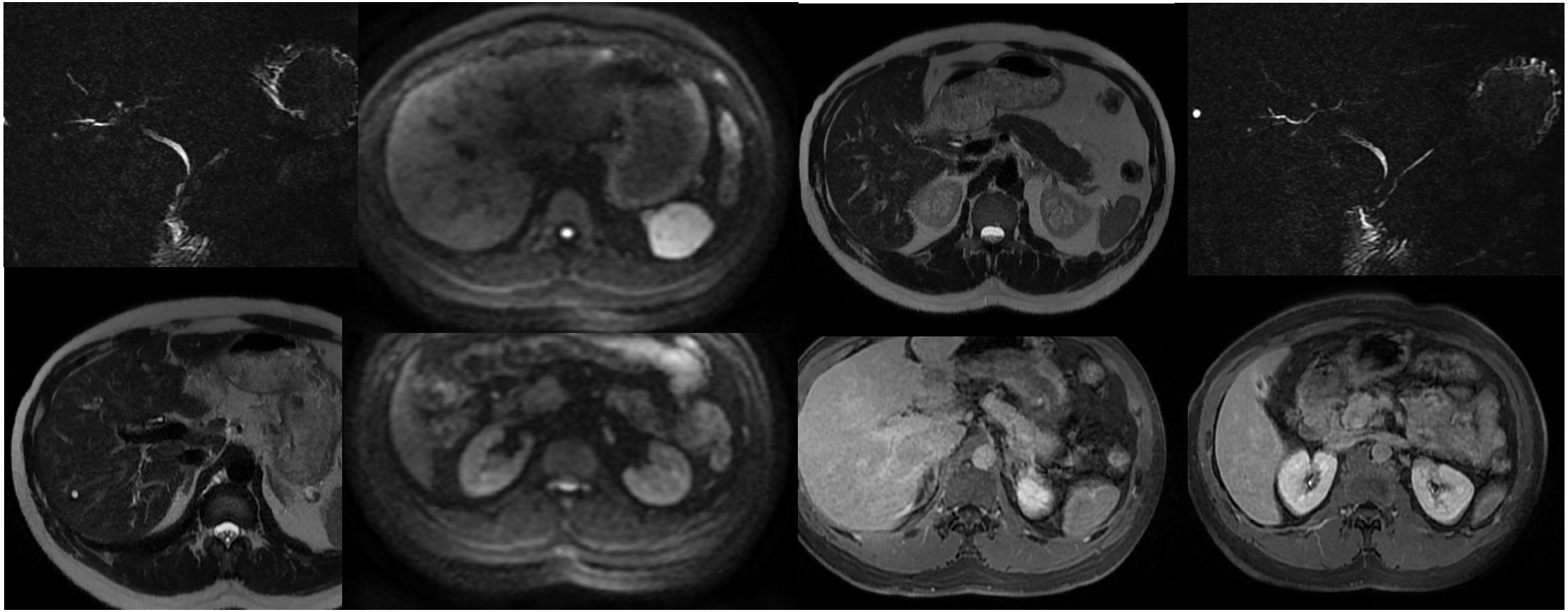

Normalisation ALAT/ASAT/γGT/PAL & CRP

Autres belles images radiologiques

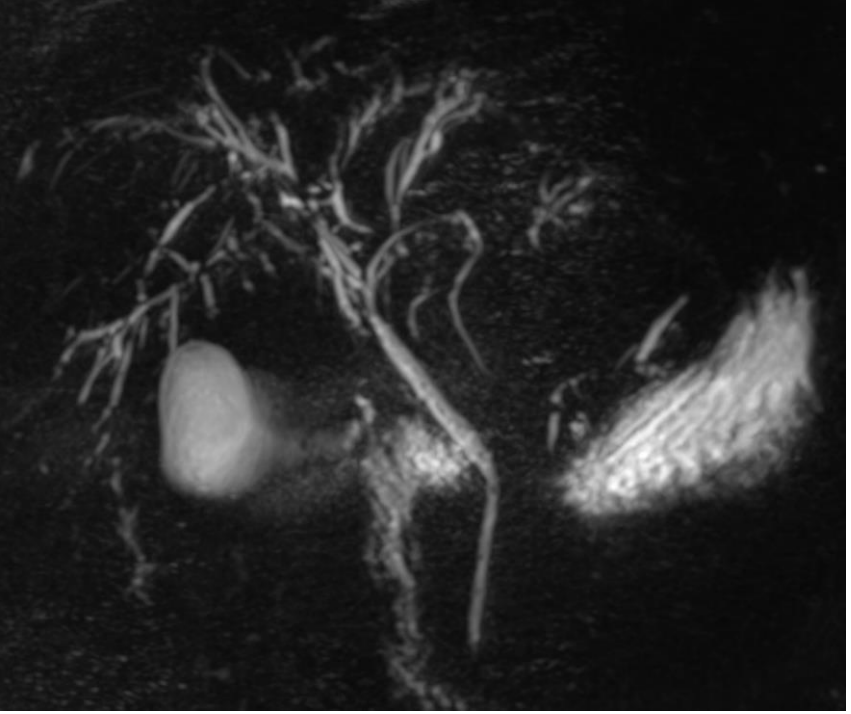

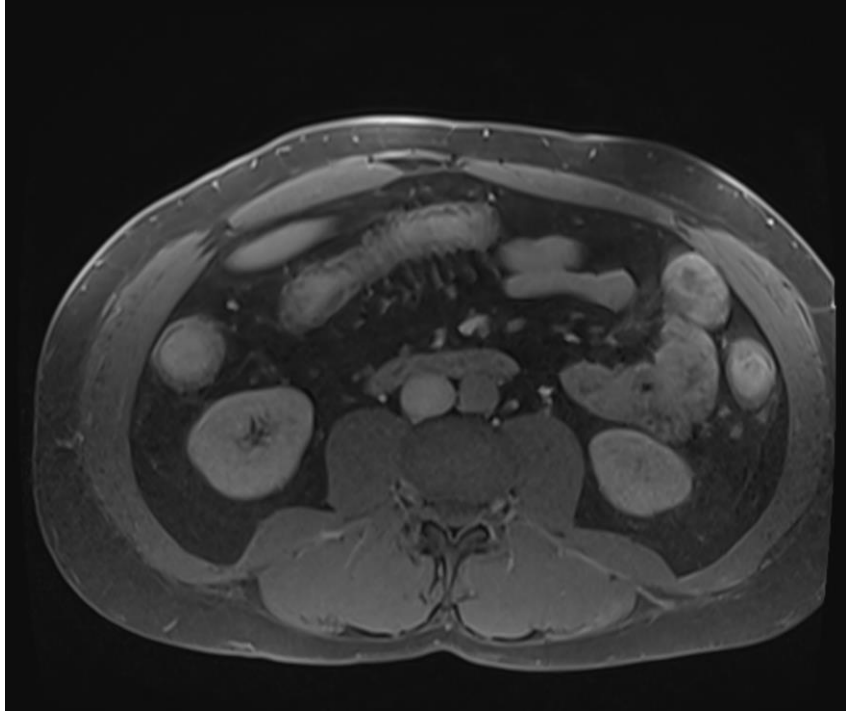

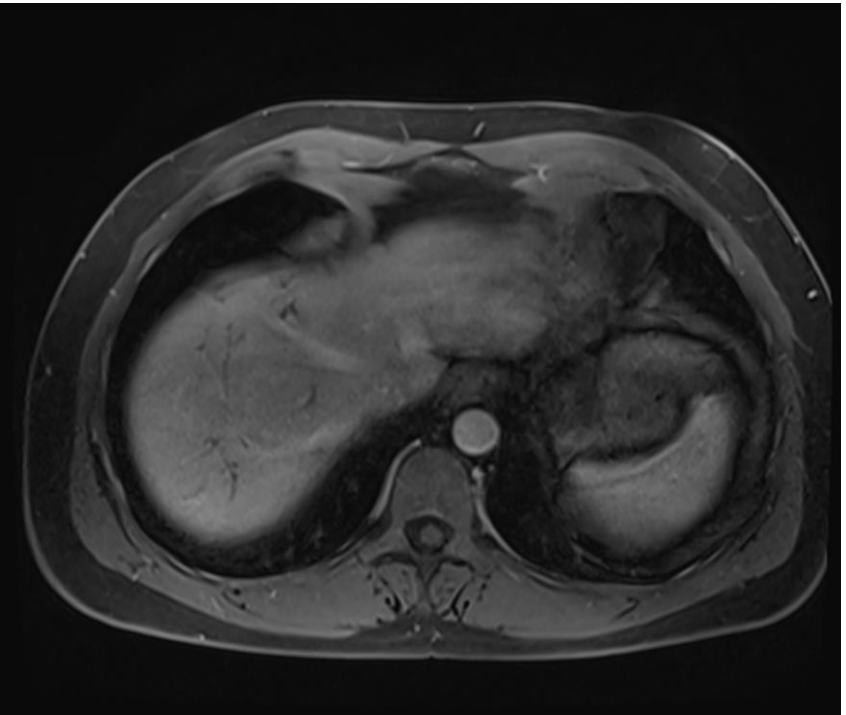

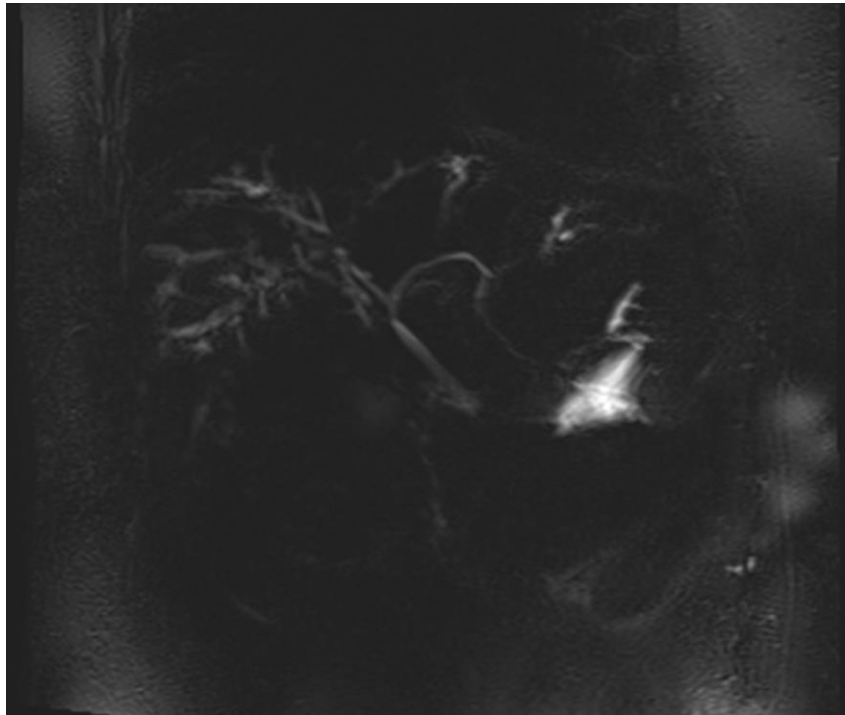

CAS CLINIQUE No3

Mr. C, 56 ans

- ATCD d'hypertension artérielle, péritonite appendiculaire en 2010 avec appendicectomie

- Ethylisme chronique: a doublé sa consommation depuis son départ à la retraite il y a 1 an. Un tiers de bouteille de pastis par jour depuis 1 an

- Tabagisme actif: 45 PA

HDM

- Novembre 2022 : apparition de DA de l'hypochondre droit + ictère

- ASAT 239 UI/L, ALAT 503 UI/L, GGT 2760 UI/L, PAL 411 UI/L, BT 117µM, BC 85µM.

- TDM AP 18/11/22: dilatation modérée des VBIH en amont d'une formation intra-biliaire de la convergence biliaire hépatique, à l'origine du canal hépatique commun (sur 14 mm), qui semble se rehausser, d'allure tissulaire en première hypothèse, pouvant évoquer une lésion évolutive débutante; un calcul de la convergence biliaire ne peut cependant pas être éliminé.

HDM

- EEH 22/11/22: dilatation des VBIH gauches jusqu'à 7.5mm. VBP fine sans sténose ni masse visible. Ponction d'une adénopathie du pédicule hépatique.

- CPRE 22/11/22: Sténose biliaire de type Bismuth II. Brossage de la sténose. Mise en place d'une prothèse plastique dans le secteur droit.

- Histologie : prélèvements non contributifs.

- Angiocholite post CPRE.

Que manque-t-il dans la prise en charge initiale?

Que manque-t-il dans la prise en charge initiale?

- Pas d'IRM pré-endoscopie

- Pas de RCP pré-endoscopie (radiologue? chirurgien?)
  - Doute diagnostic (calcul? tumeur?)
  - Potentielle tumeur? opérable?
  - Quel secteur drainer? Palliatif ou pré-embolisation?

Imagerie (1)

- AVANT DE TOUCHER AU MALADE (avant prothèse) +++

- Rôles
  - Diagnostic positif et différentiel
  - Bilan d’extension
  - Planification du traitement

- Informations données
  - Niveau d’obstruction
  - Envahissement hépatique, vasculaire, ganglionnaire et métastatique

Imagerie (2)

- CPRM (avec séquences hépatiques) +++
- Examen de référence du bilan d’extension locale des CCK extra-hépatiques
- Sensibilité de détection = 95%
- Fiabilité d’évaluation de l’extension aux canaux biliaires = 90%

Imagerie (3)

- TDM TAP IV+

- Examen de référence du bilan d’extension ganglionnaire et métastatique

Imagerie (4)

- TEP au 18F-fluorodésoxyglucose (FDG)

- Intérêt : diagnostiquer des métastases à distance, mais valeur ajoutée par rapport à l’imagerie conventionnelle mal évaluée.

- Ne doit pas retarder la prise en charge thérapeutique.

HDM (suite)

- TDM thorax 24/11/22: Pas de lésion suspecte à l'étage thoracique.
- CPRM 24/11/22 : Processus tissulaire de la convergence biliaire classée Bismuth IV avec dilatation des voies biliaires intra-hépatiques d'amont.
- Transfert à Henri Mondor 05/12/22.
- CPRM 07/12/22 : Lésion de la convergence biliaire classée Bismuth IV. Lésion kystique de la pointe du segment V augmenté en taille présentant ce jour un aspect en faveur d'une surinfection du kyste biliaire.

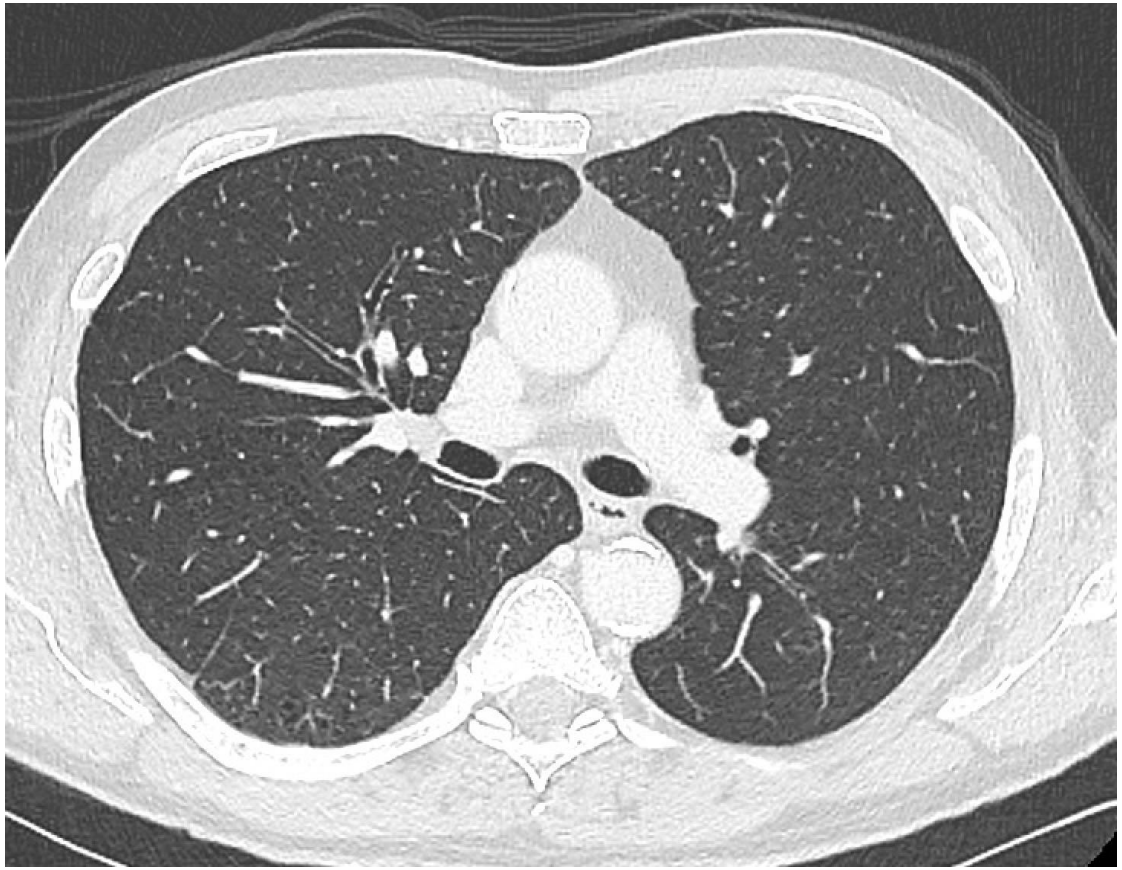

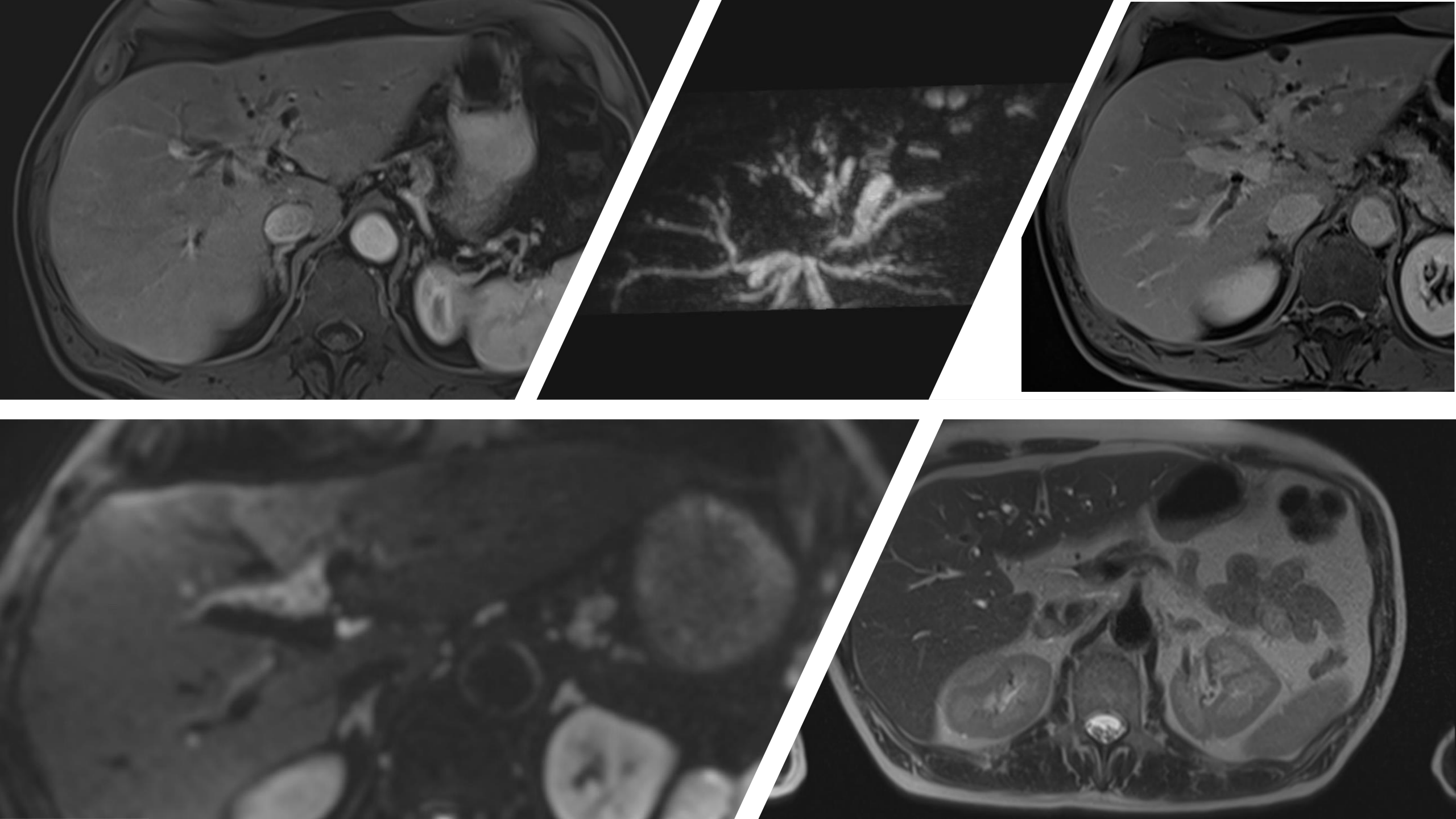

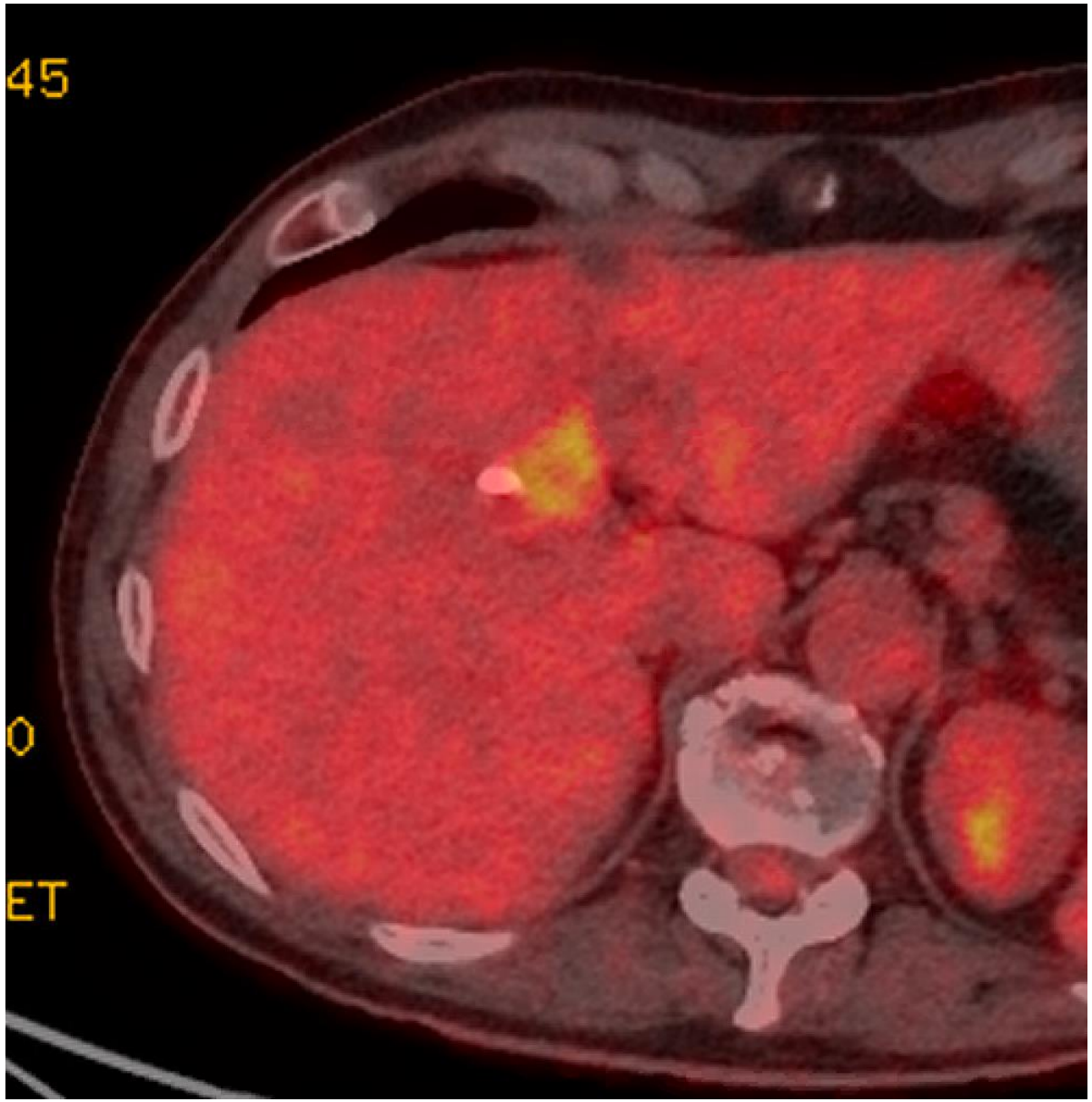
45
0
ET

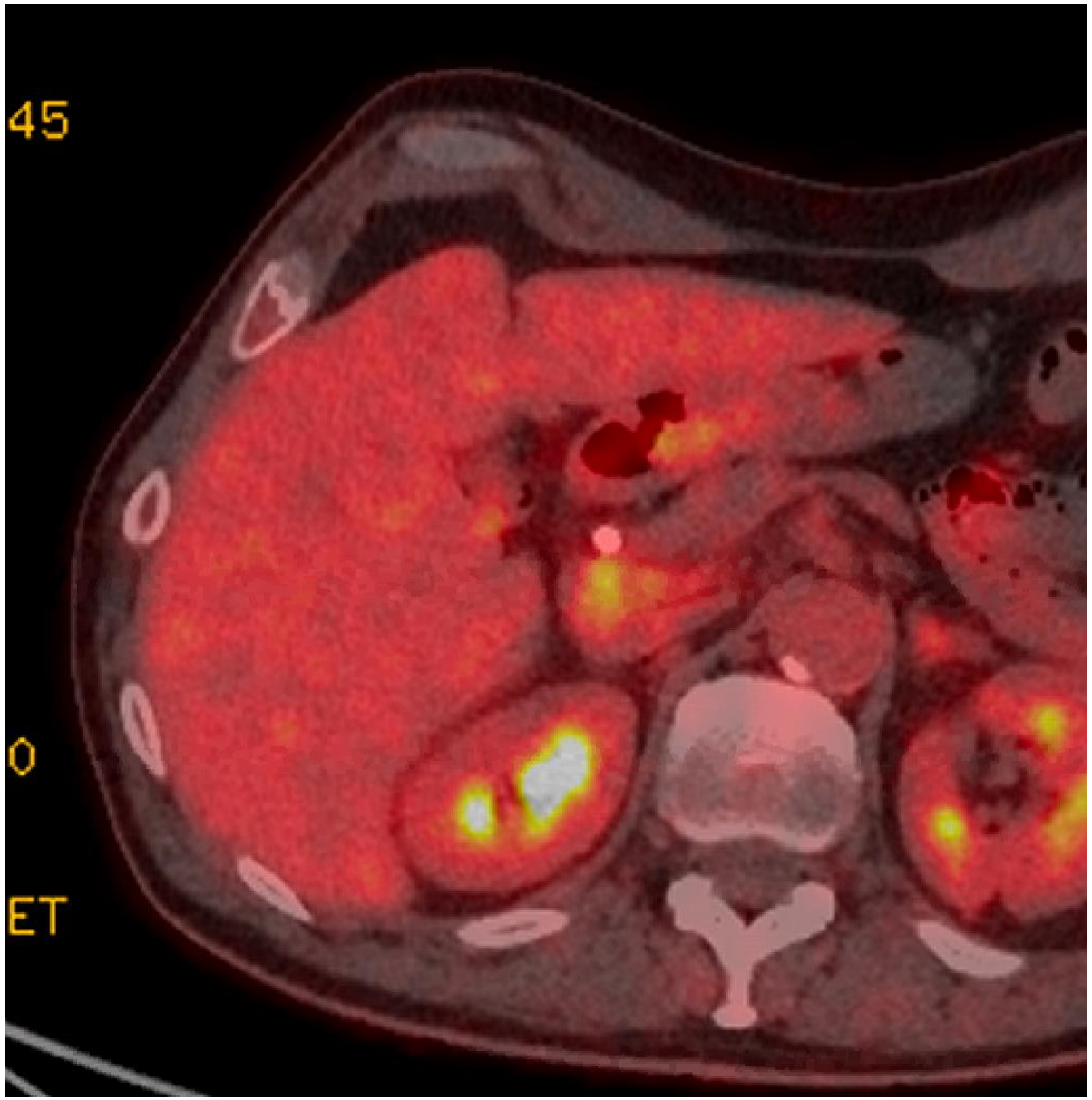
45
0
ET

Quelle est la prochaine étape?

Quelle est la prochaine étape?

- RCP!
- CPRE + cholangioscopie pour biopsies ciblées

HDM (suite)

- RCP : Projet chirurgical. CPRE + cholangioscopie pour diagnostic histologique.

- CPRE le 08/12/22 : Cholangioscopie confirmant une sténose d'allure maligne de la convergence de type Bismuth II. Biopsies multiples. Drainage par mise en place d'une prothèse biliaire plastique dans les voies biliaires intra-hépatiques droites. Echec de cathétérisation des voies biliaires intra-hépatiques gauches.

Boston
Scientific

HDM (fin)

- Adressé en centre TH.
- RCP 22/12/22: TEP à faire (adénomégalie du hile rétroporte de 18 mm de petit axe suspect). Faire bilan préTH et curage apres mayo Clinic.
- TEP scan FDG (26/12/2022): Adénopathies hypermétaboliques suspectes du hile hépatique (SUVmax = 5.1).
- 3/1/2023: exérèse du ganglion du pédicule hépatique qui fixe au TEP-FDG par coelioscopie.
- Aanapath: Ganglion lymphatique d’architecture conservée avec hyperplasie lymphoïde folliculaire. Absence de localisation carcinomateuse ou lymphomateuse.
- RCP 12/01/23 : Au terme du bilan d'extension, la tumeur est localisée intra-hépatique.
  - 1. Chimio-radiothérapie concomitante.
  - 2. Chimiothérapie d'entretien par CAPECITABINE.
  - 3. Transplantation hépatique après curage ganglionnaire par voie coelioscopique selon le protocole de la MAYO CLINIC.

STÉNOSE BILIAIRE INDÉTERMINÉE

1. Problématique

- Potentiellement malin …
- Diagnostic difficile, notamment pour les CCK infiltrants et extra-hépatiques
- Mais indispensable
- Confirmation histologique obligatoire avant traitement palliatif ou néoadjuvant et hautement recommandée avant chirurgie (10-20% de résection pour lésions non cancéreuses).

1. Problématique

Sténoses biliaires :

- Malignes (70 %-80 %)
  - Cholangiocarcinome, ADK du pancréas, ADK de la vésicule biliaire, métastase, lymphome
- Bénignes (20-30%)

Sténoses bénignes post-opératoires	post-cholécystectomie
Sténoses inflammatoires	CSP, cholangite à IgG4
Sténoses plus rares	médicamenteuse, ischémique, radio-induite, maladie de système–sarcoïdose, infectieuse - HIV, tuberculose

1. Problématique

- 5 à 24 % des patients opérés pour suspicion de malignité biliaire sans preuve histologique ont in fine un diagnostique bénin.

- Traitement médical ou endoscopique possible et efficace dans ces cas la…

Andrianello S, et al. J Gastrointest Surg Off J Soc Surg Aliment Tract. 2017
Wakai T, etal. Am Surg. 2012 ; Tummala P, et al. J Clin Gastroenterol. 2013
Pouw et al, Endoscopy 2021

2. Echo endoscopie

- Intérêt dans certains cas
- Diagnostic
  - épaississement (>3mm)
  - localisé
  - irrégulier et non centré

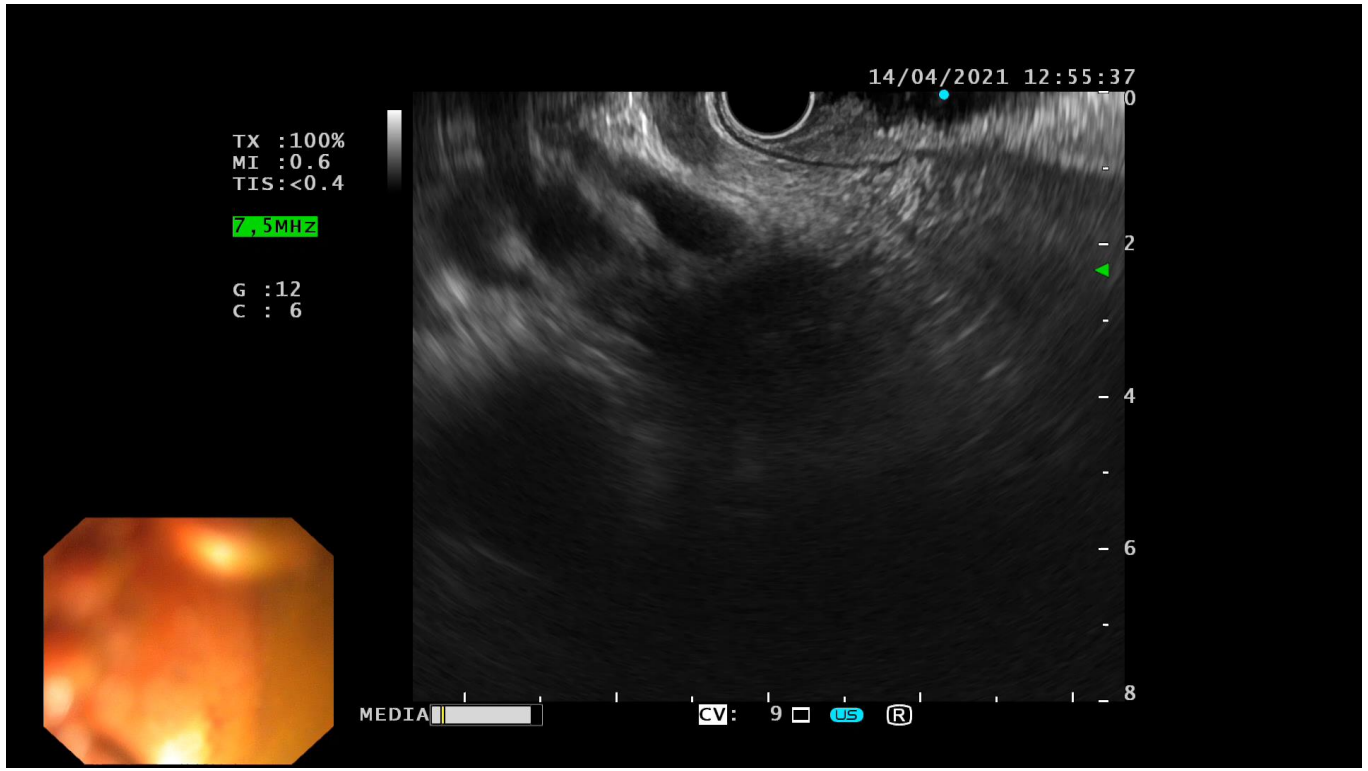

  - *Epaississement long et diffus plutôt en faveur de bénignité*

2. Echo endoscopie

- Bilan d’extension
  - Ganglionnaire : l’aspect morphologique n’est pas suffisant …
- Ponction de masse si présente et/ou d’ADP
  - Sen = 80% pour le diagnostic de sténoses indéterminée *(moins pour hile)*
  - Sen = 89% en cas de prélèvements endobiliaires négatifs
  - Attention à l’essaimage de cellules tumorales sur le trajet
  - Attention à la fuite biliaire

3. CPRE

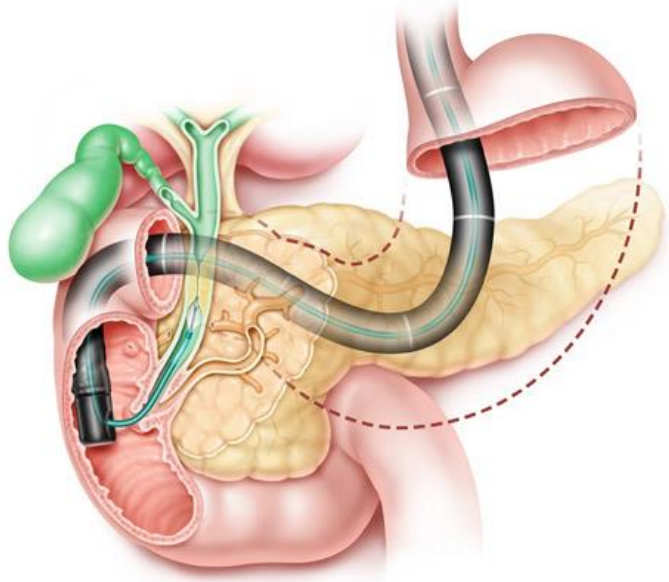

Bile

- Aspiration pour cytologie

Paroi des voies biliaires

- Biopsies endocanalaires trans-papillaires
- Brossage
- Biopsies sous cholangioscopie

Intérêt

- En plus d'une ponction sous EE
- Quand pas de cible ponctionnable
- Quand la cible n'est pas techniquement ponctionnable
- Quand une première série de prélèvements est négative pour biopsies sous cholangioscopie

Performances diagnostiques des prélèvements en CPRE

Méta-analyse de 9 études, 730 patients
63% de sténoses malignes

	Sensibilité	Spécificité
Brossage	45%	99%
Biopsies endocanalaires	45,1%	99,2%
Combinaison des 2 techniques	59,4%	100%

Navaneethan U et al. Gastrointest Endosc 2015

Dumonceau et al. ESGE guidelines Endoscopy 2020;52:127-149

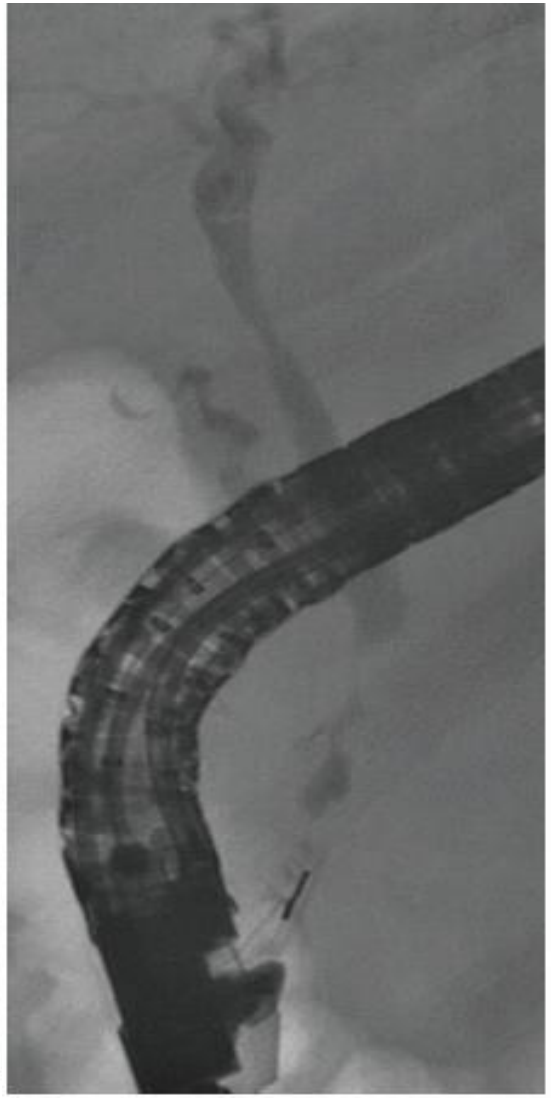

Biopsies endocanalaires

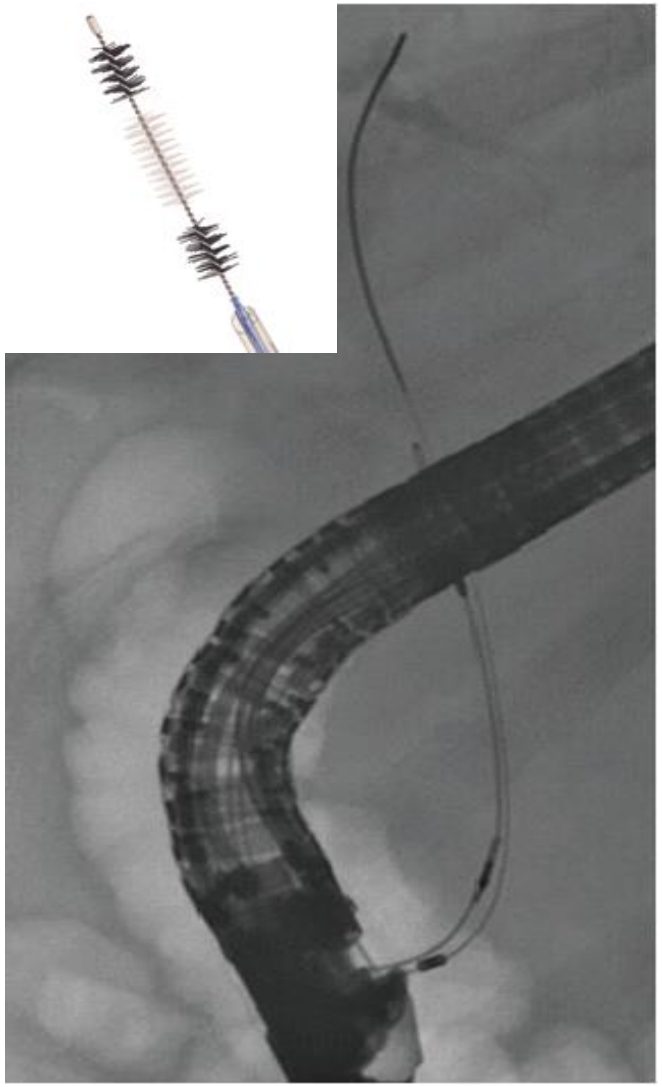

Brossage biliaire

- Effets indésirables

	Incidence	Mortalité
Pancréatite	3,5-9,7%	0,1-0,7%
Angiocholite	0,5-3,0%	0,1%
Cholécystite	0,5-5,2%	0,04%
Hémorragie	0,3-9,6%	0,04%
Perforation	0,08-0,6%	0,06%

Dumonceau Jean-Marc et al. ERCP-related adverse events: ESGE Clinical Guideline… Endoscopy 2020; 52: 127–149

Cholangioscopie

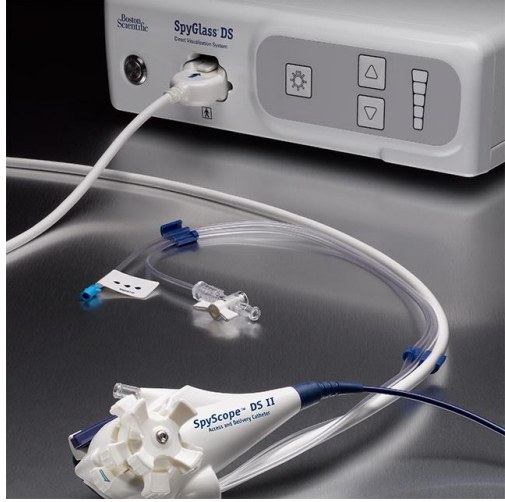

- Cholangioscopie
  - Visualisation directe : bénin vs malin en fonction du réseau vasculaire (vaisseaux irréguliers et tortueux) et de la surface muqueuse endobiliaire.
  - Biopsies endobiliaires ciblées (Spybite).
- Digital
- 1 seul opérateur

Cholangioscopie

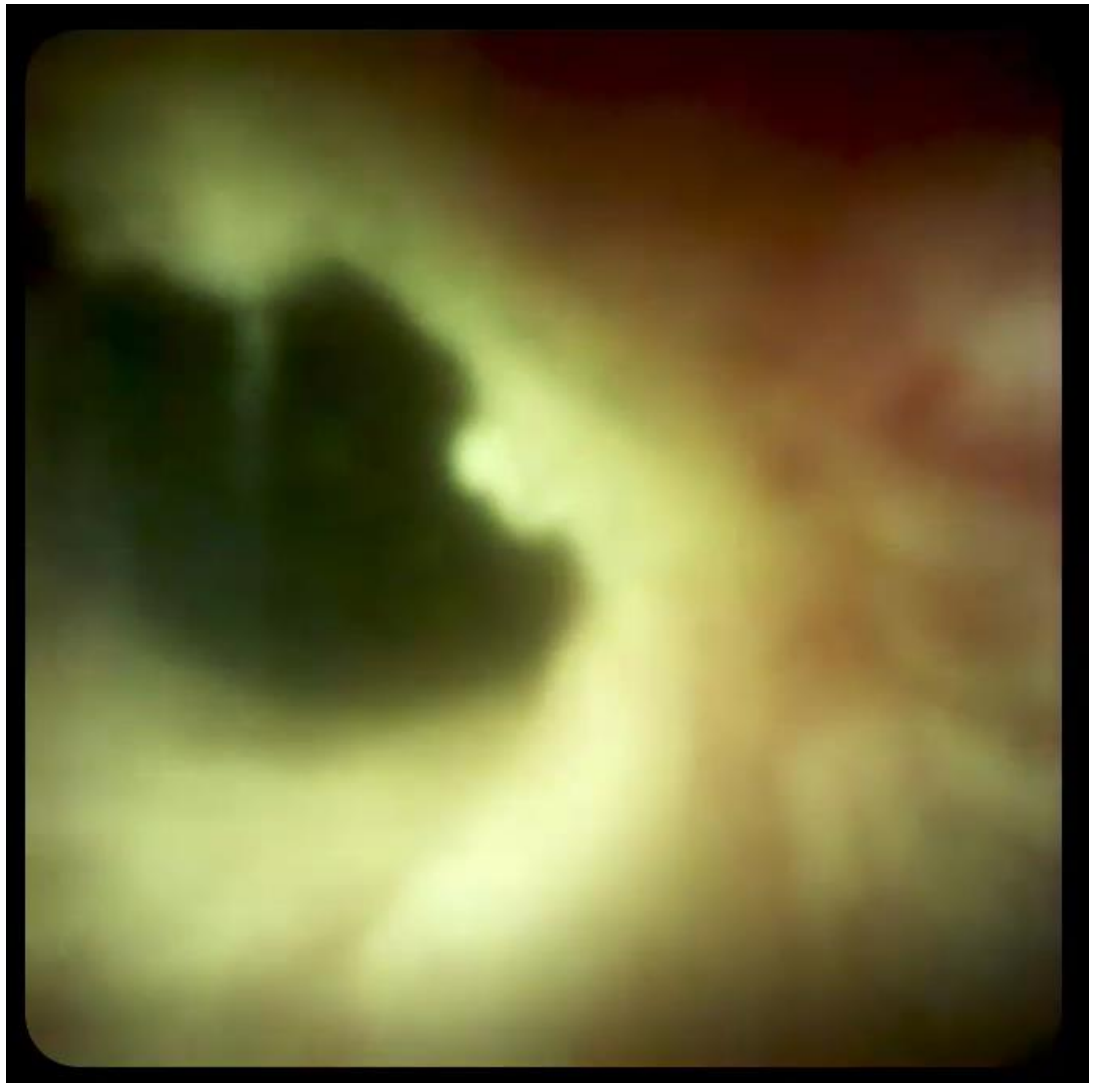

Sémiologie cholangioscopique

« Vaisseaux irréguliers »

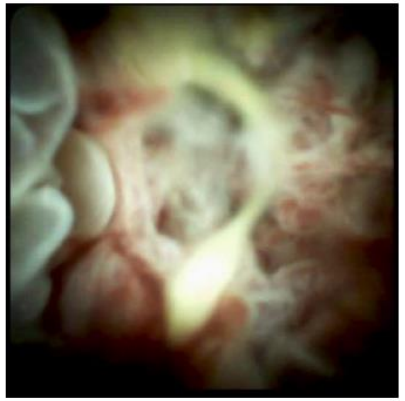

« VEGETATIONS AVEC VAISSEAUX »

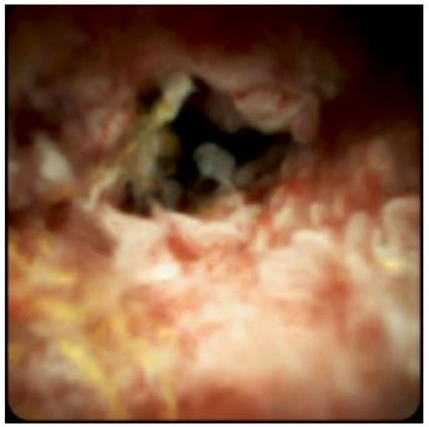

« Couleur érythémateuse/foncée »

Cholangioscopie

- Essai comparatif prospectif international multicentrique: cholangioscopie en première intention vs. CPRE + brossage (2020, n=61).
  - Se prélèvements **68.2% vs 21.4%, p < .01**
  - Se visualisation 95% vs 66.7%, p 0.02
  - Aucun évènement indésirable grave
- Méta-analyse (2021) : 13 articles originaux, n = 876 patients

Histologie cholangioscopie	Impression visuelle cholangioscopie	
Se 82% (95% CI 76-87) Sp 98 (95% CI 95-99)	Se 93% (95% CI 88-96) Sp 86% (95% CI 75-92)	p = 0.007 p < 0.001

Gerges C, Gastrointest Endosc. 2020
Kulpatcharapong S, et al. Surg Endosc 2021

Cholangioscopie

- Etude rétrospective multicentrique internationale (2019) : cartographie par cholangioscopie change la prise en charge chirurgicale initialement prévue, soit vers une chirurgie moins lourde dans 5 % des cas, soit en la contre-indiquant dans 30 % des cas.

- Etude rétrospective (2020) : cartographie par cholangioscopie digitale change la classification anatomique des CCK péri-hilaires dans 42.1 % des cas et modifie le traitement dans 21 % des cas.

Tyberg, J Clin Gastroenterol 2019
Pereira, Dig Dis 2020

Cholangioscopie

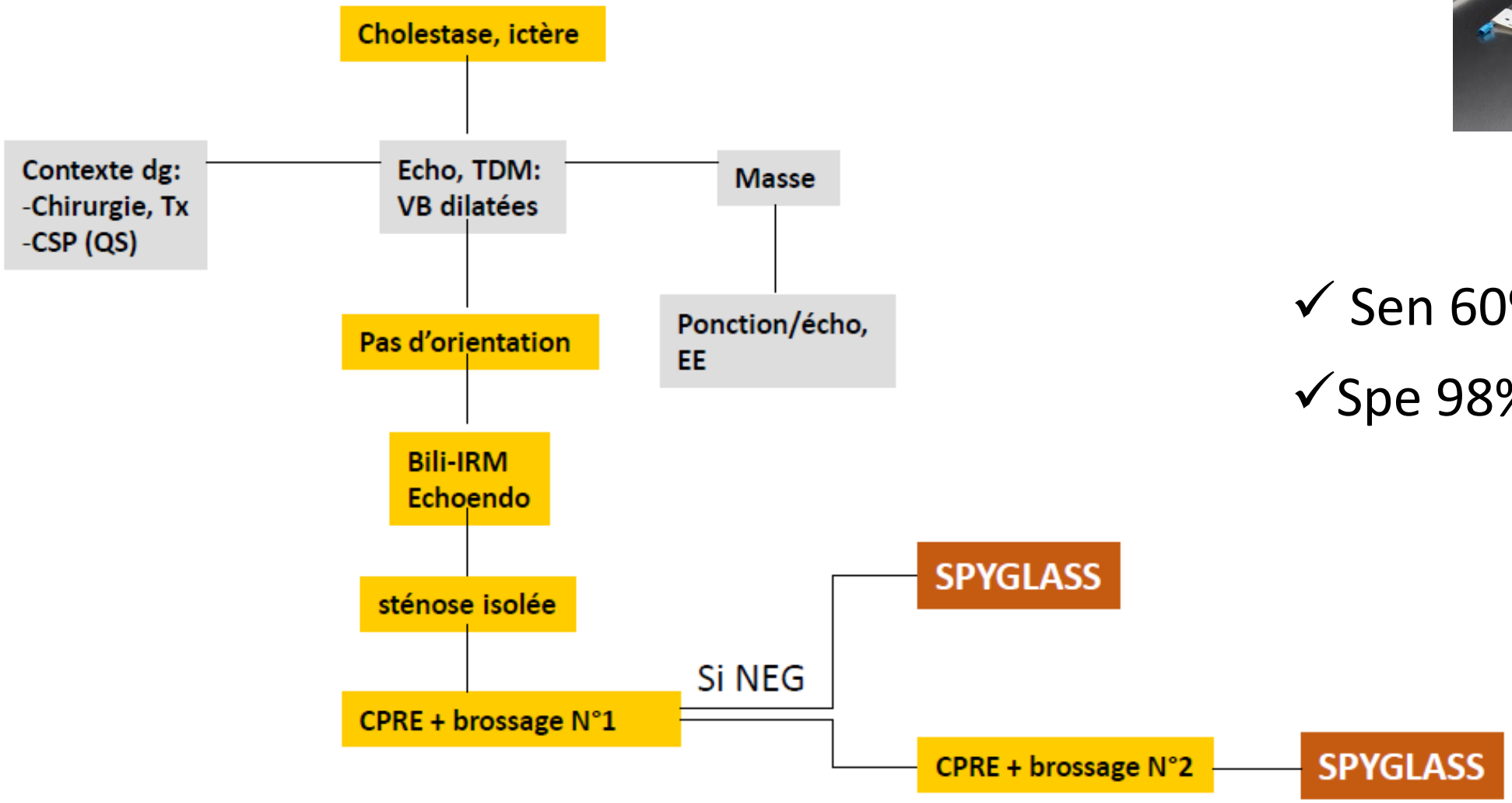

- ✓ Sen 60%
- ✓ Spe 98%

Recommandations

- *Both direct visualization and targeted biopsy via cholangioscopy are helpful in diagnosing malignant biliary stricture, with the visual impression being more sensitive though less specific than biopsy.*

- *ESGE suggests performing peroral cholangioscopy and/or EUS-guided tissue acquisition in indeterminate biliary strictures. For proximal and intrinsic strictures, POC is preferred.*

- *ESGE suggests that performing POC with visually guided biopsies provides the highest chance of confirming malignancy.*

- Preuve histologique demeure hautement recommandable avant chirurgie, notamment en cas de doute diagnostique à l'imagerie et en cas de maladie chronique du foie (cirrhose) sous-jacente, 10% à 20% des résections hépatiques « carcinologiques » étant réalisées à tort pour des lésions non cancéreuses (Erdogan 2008).

Angsuwatcharakon et al. HPB 2022
Pouw et al, Endoscopy 2021
Malka et al, TNCD 2022

CONCLUSIONS

Sténose biliaire indéterminée

- Pas de diagnostic après imagerie en coupe + biopsies endoscopiques
- Discuter !!! RCP (endoscopiste, radiologue, chirurgien)
- Outils diagnostiques endoscopiques plus performants …
- … mais ne pas perdre trop de temps!
- Prendre le risque d’opérer parfois.

MERCI POUR VOTRE ATTENTION