Résection des polypes coliques sessiles

Journée GHIF
17 juin 2023

Xavier Dray

Centre d'Endoscopie Digestive

Hôpital Saint Antoine et Sorbonne Université

ASSISTANCE PUBLIQUE HÔPITAUX DE PARIS

SORBONNE UNIVERSITÉ

Liens d'intérêt

Co-fondateur et président d'iCARE group

Co-fondateur et actionnaire d'Augmented Endoscopy

Consultant pour Norgine, Provepharma

Conférences pour Alfasigma, Bouchara Recordati, Medtronic, Norgine, Pfizer, Sandoz

Démonstrations d'endoscopie pour Fujifilm

Brève histoire de la mucosectomie

- Epaisseur du côlon sain: 2-4 mm

  Haber HP, et al. Gut 1997;40:406–11.

- 1953: injection sous-muqueuse rectosig, électrocoagulation 10 sec
  -> pas de plaie de musculeuse

  Rosenberg N. AMA Arch Surg 1955;70(1):120–2.

- 1971: 1ère polypectomie

  Deyhle P, et al. Endoscopy 1971;2:103–5.

- 1973: 1ère mucosectomie

  Deyhle P, et al. Endoscopy 1973;5:38–40.

Brève histoire de la mucosectomie

- Epaisseur du côlon sain: 2-4 mm

  Haber HP, et al. Gut 1997;40:406–11.

- 1953: injection sous-muqueuse rectosig, électrocoagulation 10 sec
  -> pas de plaie de musculeuse

  Rosenberg N. AMA Arch Surg 1955;70(1):120–2.

- 1971: 1ère polypectomie

  Deyhle P, et al. Endoscopy 1971;2:103–5.

- 1973: 1ère mucosectomie

  Deyhle P, et al. Endoscopy 1973;5:38–40.

- 2000: «*[les polypes >20mm] ne peuvent pas être retirés entièrement ou en sécurité lors d'une coloscopie, et le patient doit être adressé pour résection chirurgical première* »

  Bond J. Polyp Guideline. Am J Gastroenterol 2000;95(11):3053–63.

T’as la ref ?

T’as la ref ?

GASTROENTEROLOGY 2011;140:1909–1918

CLINICAL—ALIMENTARY TRACT

Endoscopic Mucosal Resection Outcomes and Prediction of Submucosal Cancer From Advanced Colonic Mucosal Neoplasia

ALAN MOSS,* MICHAEL J. BOURKE,* STEPHEN J. WILLIAMS,* LUKE F. HOURIGAN,‡ GREGOR BROWN,§ WILLIAM TAM,‖ RAJVINDER SINGH,‖ SIMON ZANATI,¶ ROBERT Y. CHEN,# and KAREN BYTH**

- Cohorte nationale australienne (7 CHU, 489 patients)
- 514 larges (>20 mm) polypes sessiles (médiane 36 mm)
- 15 patients référés en chirurgie (3,1%)
- 414 (89,2%) succès techniques d’emblée sur 464 lésions, y compris sur récidives (135/145, 93%)
- Hémorragie 2,9%, perforation 1,3%, décès 0,0%

Moss A, et al. Gastroenterology 2011;140:1909–18

Colorectal polypectomy and endoscopic mucosal resection (EMR): European Society of Gastrointestinal Endoscopy (ESGE) Clinical Guideline

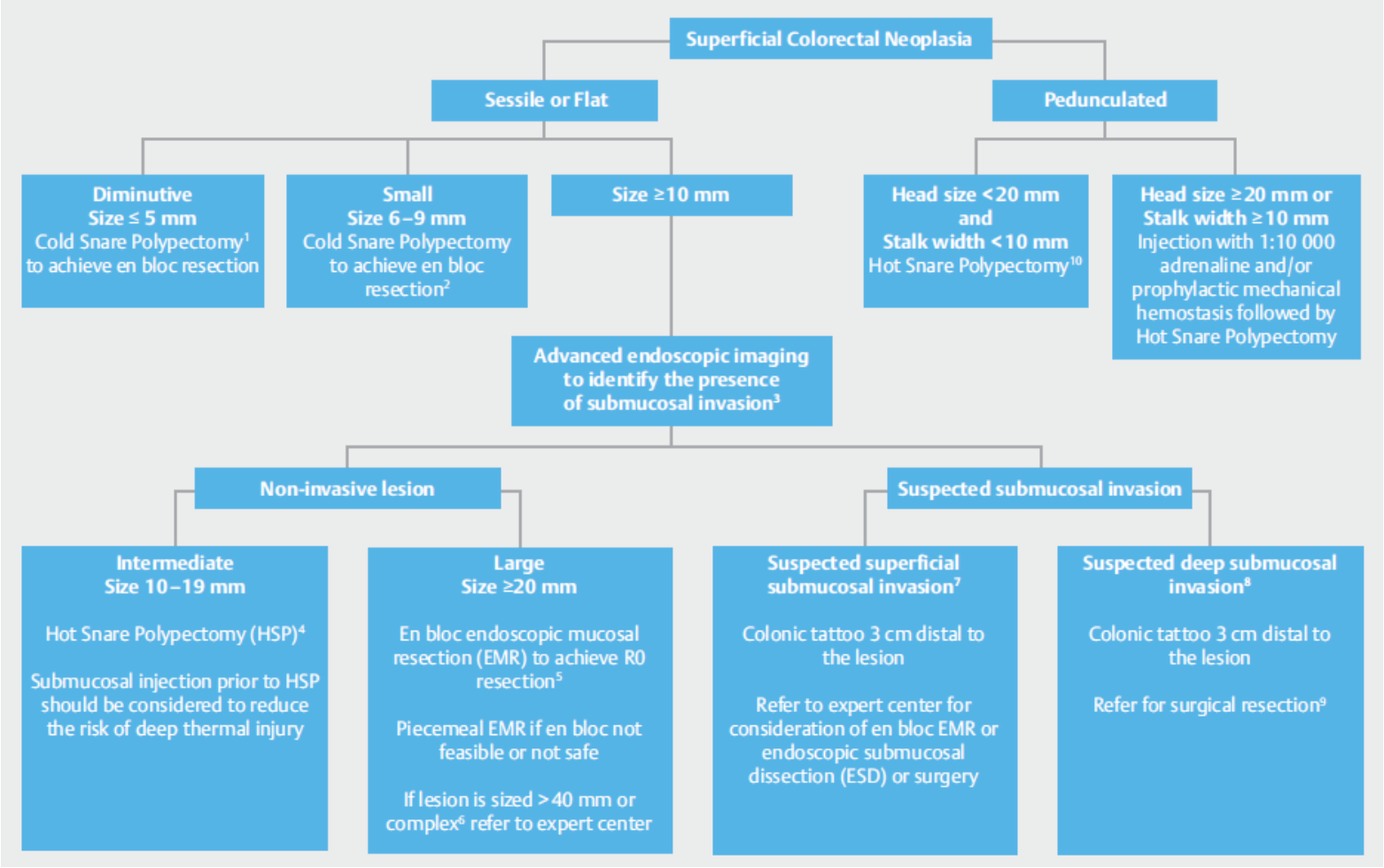

Ferlitsch M, et al. Endoscopy 2017; 49: 270–297

Colorectal polypectomy and endoscopic mucosal resection (EMR): European Society of Gastrointestinal Endoscopy (ESGE) Clinical Guideline

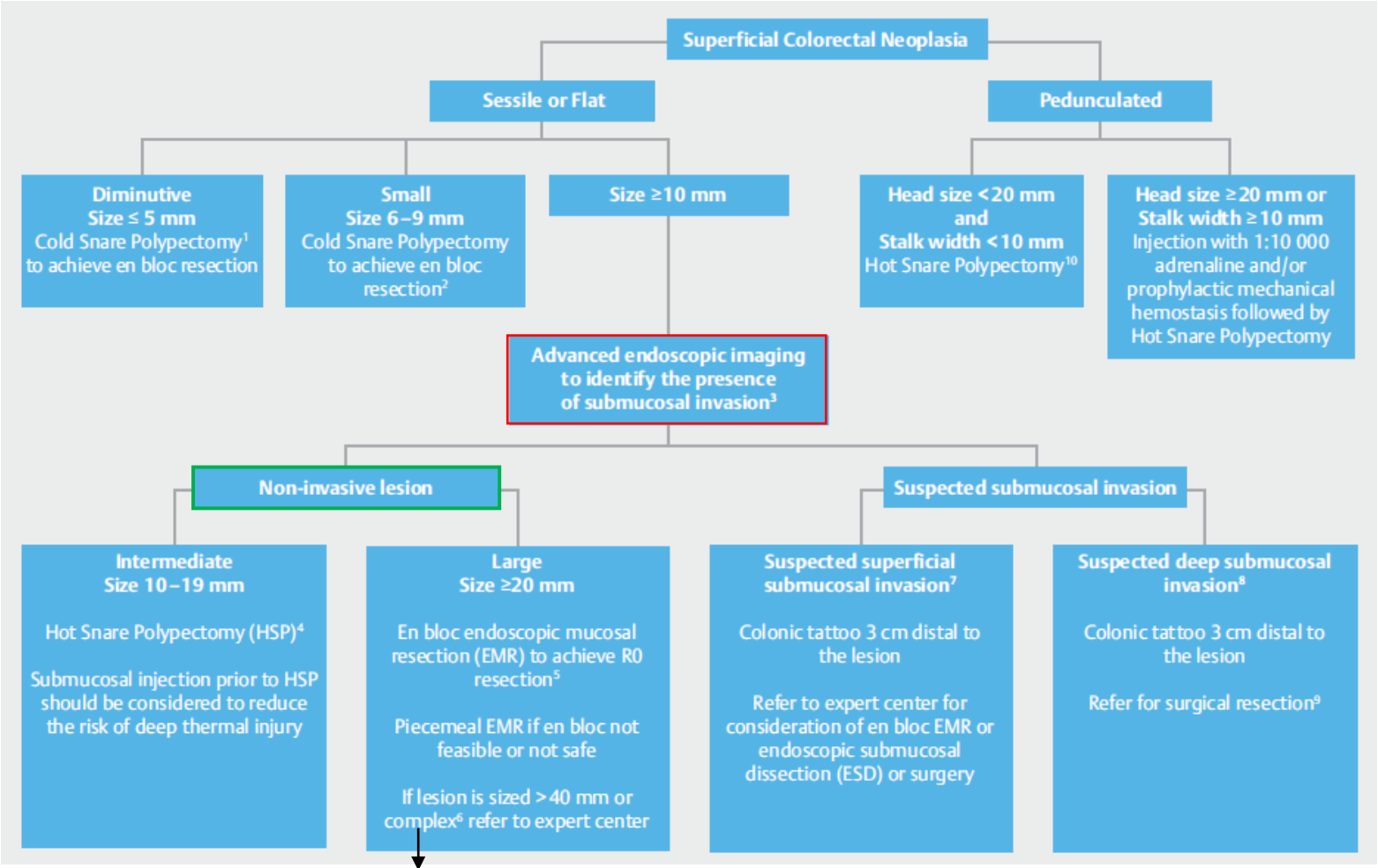

Valvule, appendice, ligne pectinée
Défaut d'injection, échec de resection
SMSA 4

Ferlitsch M, et al. Endoscopy 2017; 49: 270–297

Size, morphology, site, and access (SMSA) score

▶ **Table 1** The SMSA scores and levels.

Size	Points	Morphology	Points	Site	Points	Access	Points
< 1 cm	1	Pedunculated	1	Left colon	1	Easy	1
1 – 1.9 cm	3	Sessile	2	Right colon	2	Difficult	2
2 – 2.9 cm	5	Flat	3				
3 – 3.9 cm	7						
> 4 cm	9						

SMSA, size, morphology, site, access; SMSA level: SMSA 1 = 4 – 5 points; SMSA 2 = 6 – 9 points; SMSA 3 = 10 – 12 points; SMSA 4 = > 12 points

2675 EMR in 2675 patients
Failed single-session EMR (4.6 %)
Bleeding
Recurrence at first surveillance

predicted by SMSA score
(P < 0.001)

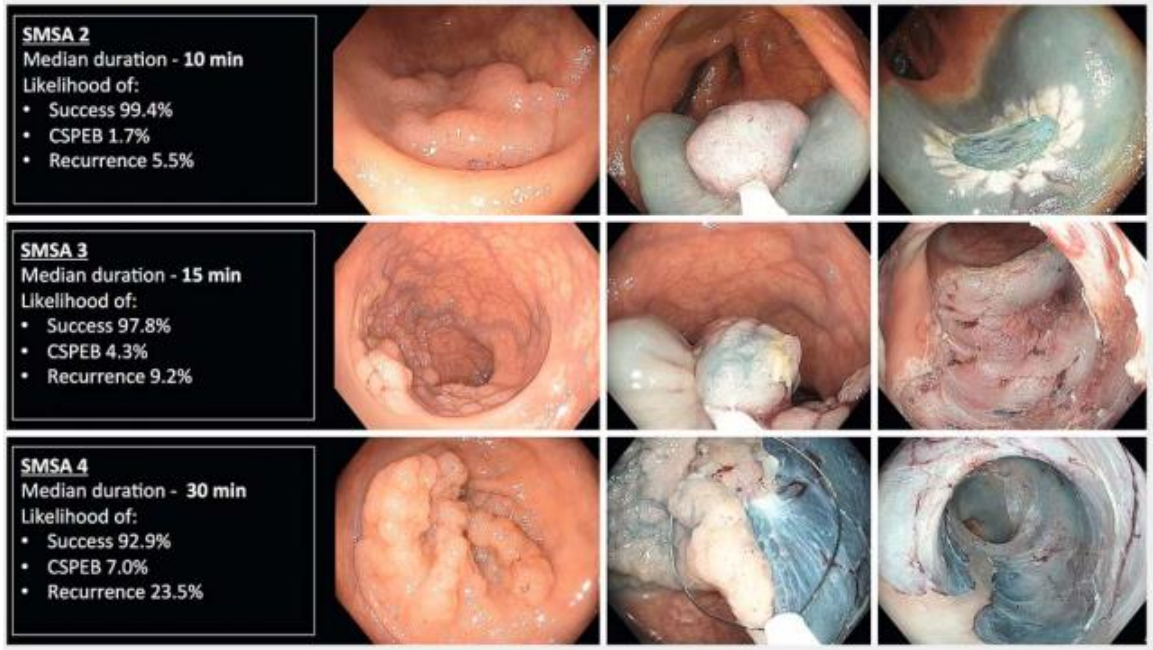

▶ **Fig. 3** Predicted outcomes relative to SMSA (size, morphology, site, and access) polyp score. CSPEB, clinically significant postendoscopic bleeding.

Sidhu M et al. Endoscopy 2018;50:684–692

Les 4 T

- Time:
  - Réunir les éléments du dossier (icono, anapath)
  - Préparation personnalisée
  - Créneau suffisant et dédié
- Team
  - Endoscopiste, IDE endo, MAR, IADE
  - Médecin demandeur: icono, éviter essai préalable, tatouage de la lésion,…
- Tools
  - Capuchon, CO2, waterjet, soluté d'injection, anses, source, hémostase, kit perfo,…
- Technique
  - Caractérisation et photos, scores
  - Position: 6 h, rétrovision si besoin, fluides, canal op
  - Injection… ou pas…
  - Monobloc… ou pas…
  - Courant… ou pas…
  - Evènements… ou pas…

Kwok et al. Gastrointest Endoscopy Clinics N Am 2022;32:259-76

Injection… ou pas…

- Injection
  - avec sérum ou, mieux, produit spécifique

Méta-analyse
5 ECR
504 patients
Taille moyenne 21 mm
+ de résection en bloc
- de récidive

Normal saline solution versus other viscous solutions for submucosal injection during endoscopic mucosal resection: a systematic review and meta-analysis

Harathi Yandrapu, MD,[1] Madhav Desai, MD,[2] Sameer Siddique, MD,[3] Prashanth Vennalganti, MD,[2] Sreekar Vennalaganti, MD,[1] Sravanthi Parasa, MD,[2] Tarun Rai, MD,[2] Vijay Kanakadandi, MD,[2] Ajay Bansal, MD,[1] Mohammad Titi, MD,[1] Alessandro Repici, MD,[4] Matthew L. Bechtold, MD,[3] Prateek Sharma, MD,[1,2] Abhishek Choudhary, MD[1]

Study or Subgroup	VS Events	VS Total	NS Events	NS Total	Weight	Odds Ratio M-H, Fixed, 95% CI
Fasoulas et al	6	25	5	24	20.4%	1.20 [0.31-4.61]
Katsinelos et al	30	45	21	47	36.0%	2.48 [1.06-5.77]
Kishihara et al	45	46	45	48	5.0%	3.00 [0.30-29.94]
Moss et al	12	41	6	39	22.9%	2.28 [0.76-6.83]
Yoshida et al	90	93	94	96	15.7%	0.64 [0.10-3.91]
Total (95% CI)		**250**		**254**	**100.0%**	**1.91 [1.11-3.29]**
Total events	183		171			

Heterogeneity: $Chi^2 = 2.47$, df = 4 (P = .65); $I^2 = 0\%$
Test for overall effect: Z = 2.33 (P = .02)

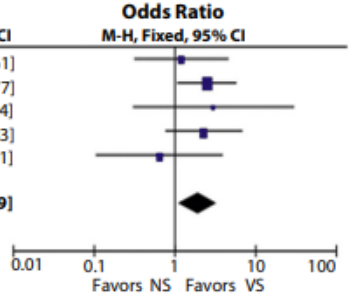

Figure 2. En bloc resection in the viscous and hypertonic solutions (VS) and normal saline solution (NS) groups. Significantly higher rates of en bloc resection were found in the VS group compared with the NS group ($P = .02$).

Study or Subgroup	Experimental Events	Experimental Total	Control Events	Control Total	Weight	Odds Ratio M-H, Fixed, 95% CI
Fasoulas et al	5	25	7	24	14.9%	0.61 [0.16-2.27]
Katsinelos et al	2	45	3	47	7.3%	0.68 [0.11-4.29]
Moss et al	3	38	4	33	10.3%	0.62 [0.13-3.00]
Yoshida et al	19	93	33	96	67.5%	0.49 [0.25-0.95]
Total (95% CI)		**201**		**200**	**100.0%**	**0.54 [0.32-0.91]**
Total events	29		47			

Heterogeneity: $Chi^2 = 0.21$, df = 3 (P = .98); $I^2 = 0\%$
Test for overall effect: Z = 2.32 (P = .02)

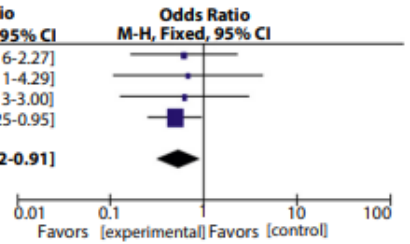

Figure 3. Residual lesions in the viscous and hypertonic solutions (VS) and normal saline solution (NS) groups. Significantly lower rates of residual lesions were noted in the VS group compared with the NS group ($P = .02$).

Yandrapu et al. Gastrointest Endosc 2017;85(4):693-9

Injection… ou pas…

- Injection
  - avec sérum ou, mieux, produit spécifique… mais pas n'importe lequel

Histologic changes caused by injection of a novel submucosal lifting agent for endoscopic resection in GI lesions

Andrea D. Olivas, MD,[1] Namrata Setia, MD,[1] Christopher R. Weber, MD, PhD,[1] Shu-Yuan Xiao, MD,[1] Edward Villa, MD,[2] Christopher G. Chapman, MD,[2] Uzma D. Siddiqui, MD,[2] Irving Waxman, MD,[2] John Hart, MD,[1] Lindsay Alpert, MD[1]

Chicago, Illinois, USA

Results: Fifty-one EMR and 7 ESD specimens were identified. In 51 of 58 (88%) endoscopic resection specimens, amorphous, pale blue-gray, finely granular material was evident in the submucosa, as well as focally within the mucosa in 4 cases. Most cases showed homogeneous near-complete filling of the submucosa with this material, whereas a few demonstrated areas of condensation and retraction. Mucicarmine and periodic acid-Schiff stains were negative for mucin. Interval surgical resection specimens revealed extensive deposition of dense, eosinophilic material with associated multinucleated giant cells in the submucosa in all cases, with transmural extension in 3 cases.

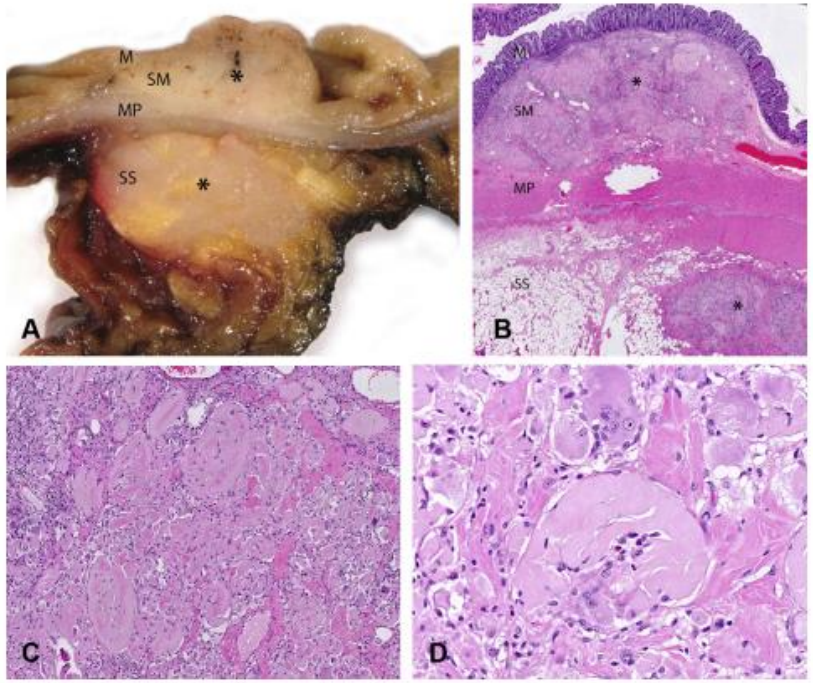

Figure 4. Colectomy specimen after ORISE Gel injection. **A**, Transmural involvement by nodular, white-tan to yellow material (*) is grossly evident. **B-D**, Histologically, dense eosinophilic material is present, with an associated multinucleated giant cell reaction. *M*, Mucosa; *SM*, submucosa; *MP*, muscularis propria; *SS*, subserosa.

Olivas et al. Gastrointest Endosc 2021;93(4):470-6

Injection… ou pas…

- Injection
  - avec sérum ou, mieux, produit spécifique
  - avec ou sans colorant
  - avec ou sans adrénaline (1/100000)
  - « dynamique » plutôt que « statique »
  - « sharp-peaked mountain » plutôt que « rolling hill »
  - soulèvement incomplet: fibrose ? ou invasion sous-muqueuse profonde ? stop ?

Kwok et al. Gastrointest Endoscopy Clinics N Am 2022;32:259-76

Homme, 69 ans,
Bactériémie, lésion colique droite au scanner
Aspirine maintenu, ticagrelor suspendu (ATCD IdM, stent)

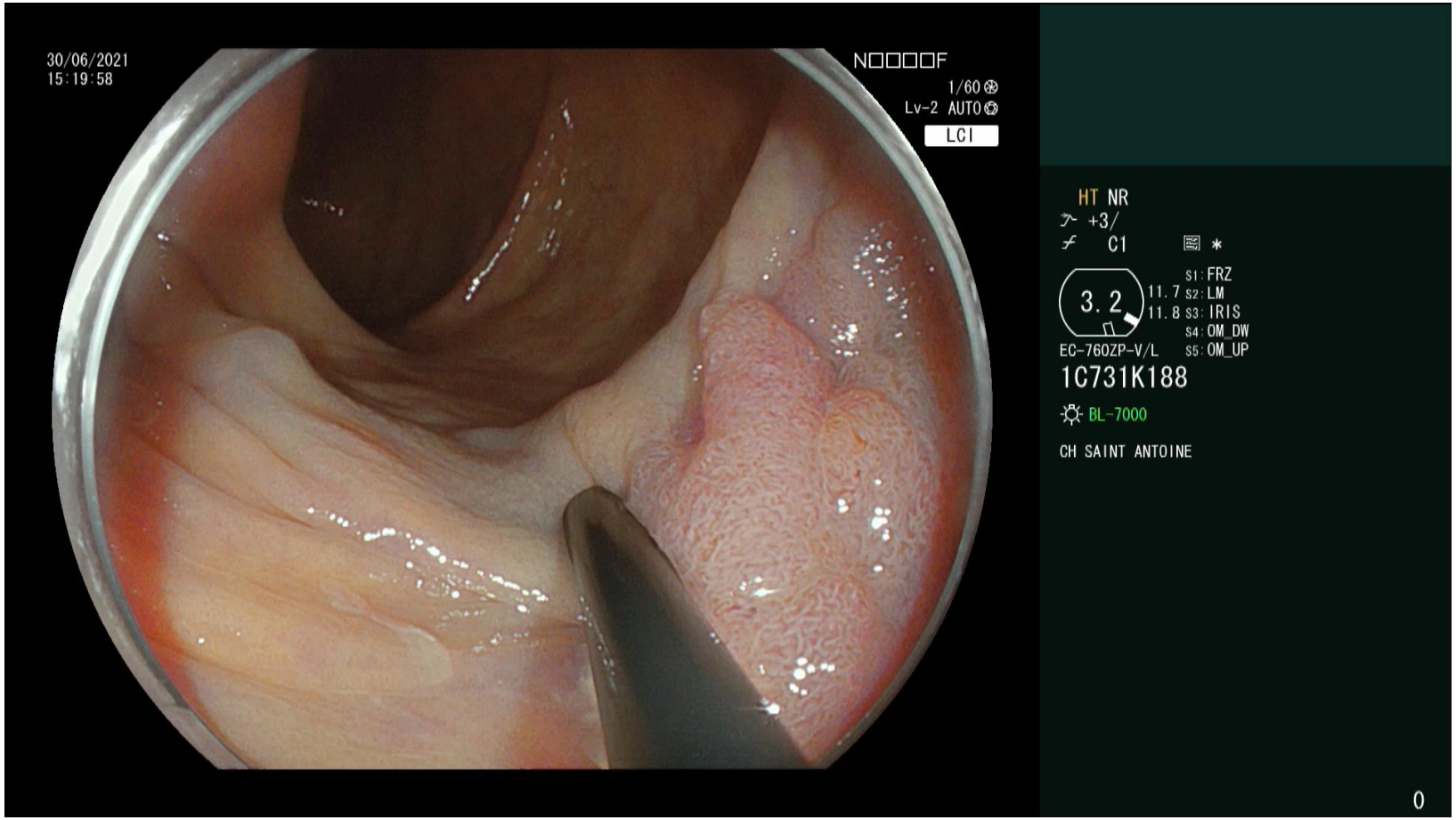

Xavier Dray
Centre d'Endoscopie Digestive
Hôpital Saint Antoine et Sorbonne Université

ASSISTANCE PUBLIQUE HÔPITAUX DE PARIS

SORBONNE UNIVERSITÉ

- Adénome villeux en DHG
- Résection monobloc, complète
- R0 curatif

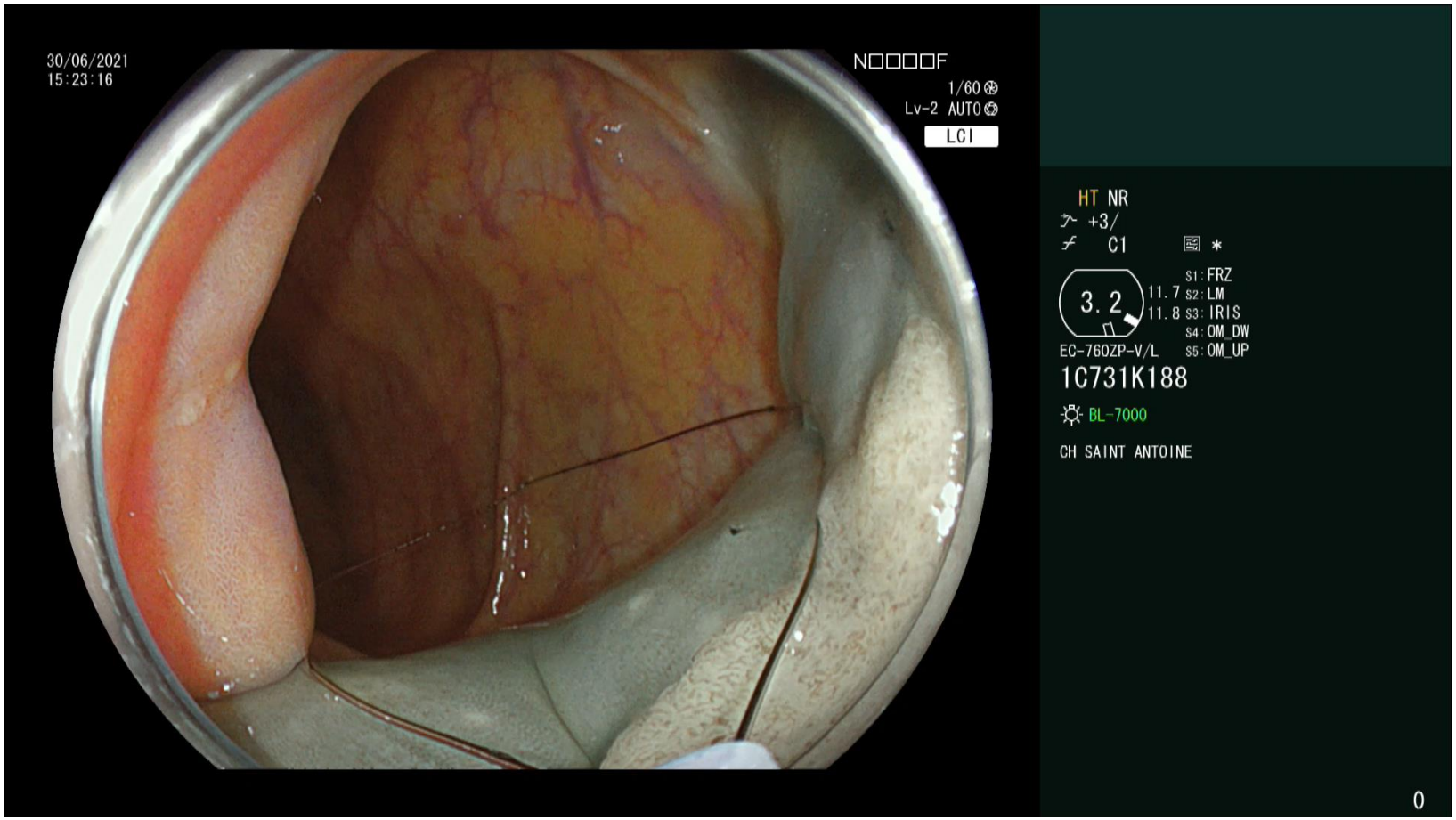

Xavier Dray
Centre d'Endoscopie Digestive
Hôpital Saint Antoine et Sorbonne Université

Injection… ou pas…: underwater EMR

Underwater vs Conventional Endoscopic Mucosal Resection of Large Sessile or Flat Colorectal Polyps: A Prospective Randomized Controlled Trial

Sandra Nagl,[1] Alanna Ebigbo,[1] Stefan Karl Goelder,[1] Christoph Roemmele,[1] Lukas Neuhaus,[1] Tobias Weber,[1] Georg Braun,[1] Andreas Probst,[1] Elisabeth Schnoy,[1] Agnieszka Jowita Kafel,[1] Anna Muzalyova,[1] and Helmut Messmann[1]

Monocentric ECR (Germany)
158 polyps from 147 patients

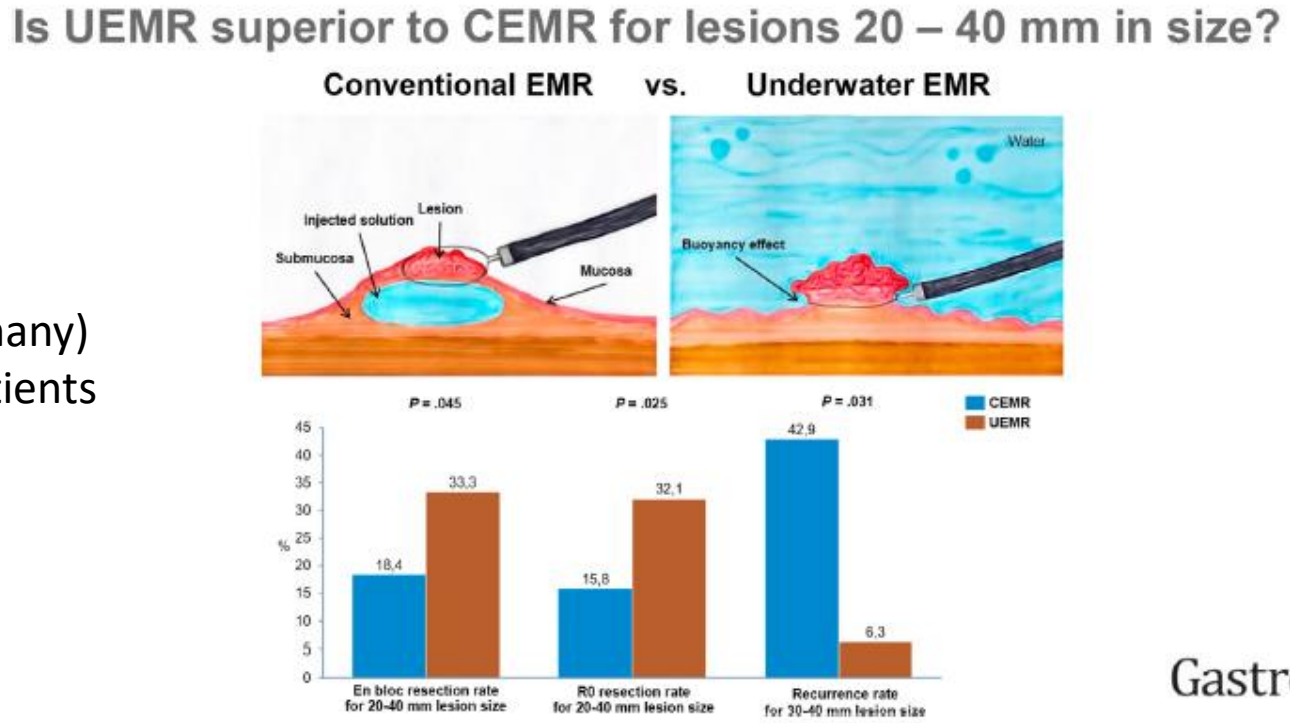

Gastroenterology

Nagl S, et al. Gastroenterology. 2021 Nov;161(5):1460-1474

Underwater EMR

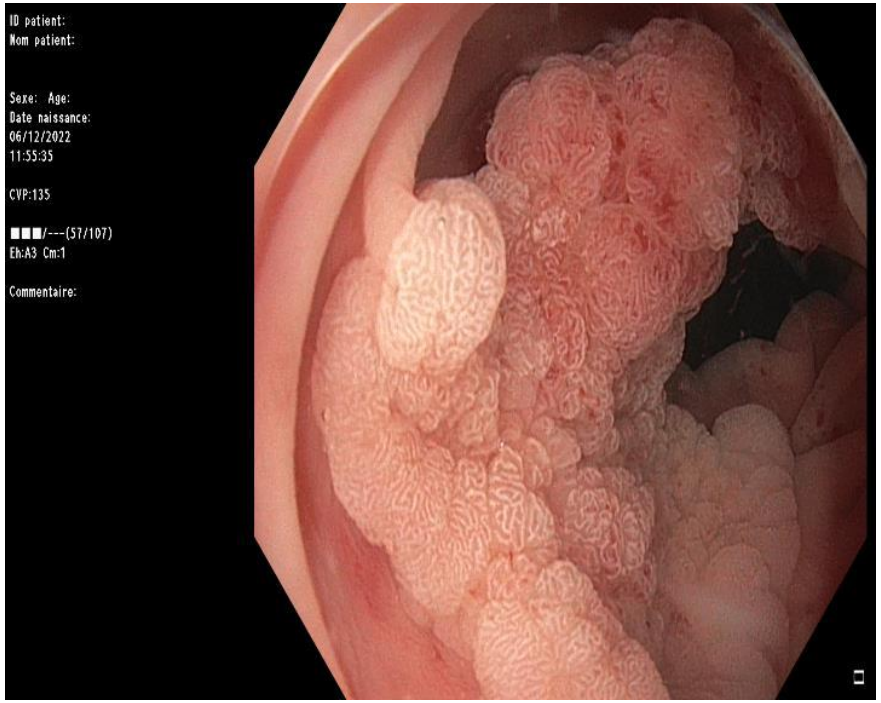

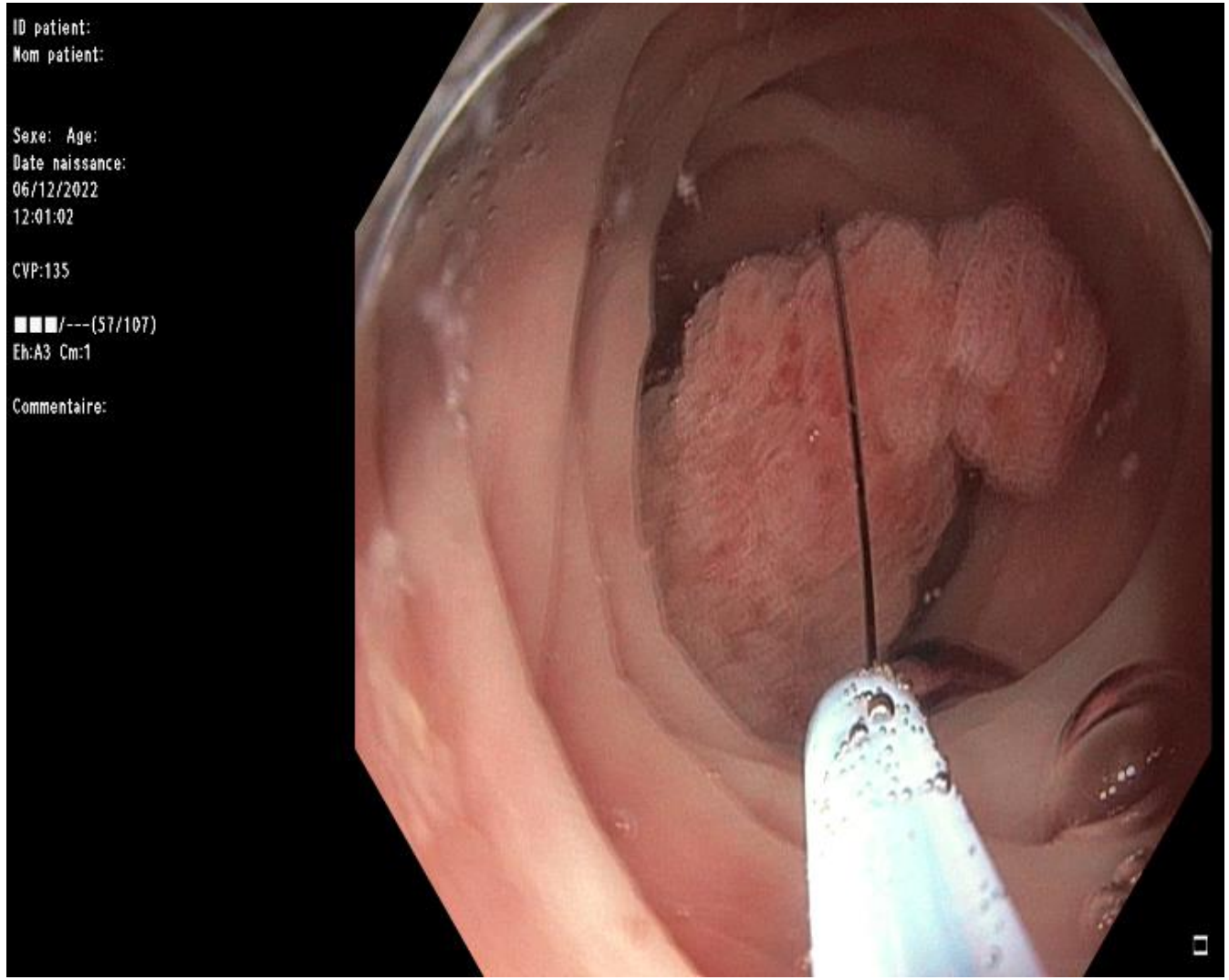

Romain Leenhardt
Centre d’Endoscopie Digestive
Hôpital Saint Antoine et Sorbonne Université

Monobloc… ou pas…

- Débuter par la zone la plus difficile d’accès
- Avec l’ambition d’une marge (pré-marquée ?) de 2-3 mm
- Variantes selon anse / ancrage / aspiration « blue out » / hybrid ESD

- Adapter si besoin le type de courant (effet coagulation ?)
- Tracter délicatement vers la lumière
- Appliquer le courant mixte de façon continue
- Laver pour immédiatement inspecter le site de résection et ses berges
- ± Continuer de proche en proche pour technique fragmentée en évitant les ilôts

Femme, 62 ans
Carcinome épidermoïde anal
PET-scan révélant LST-G macronodule caecal

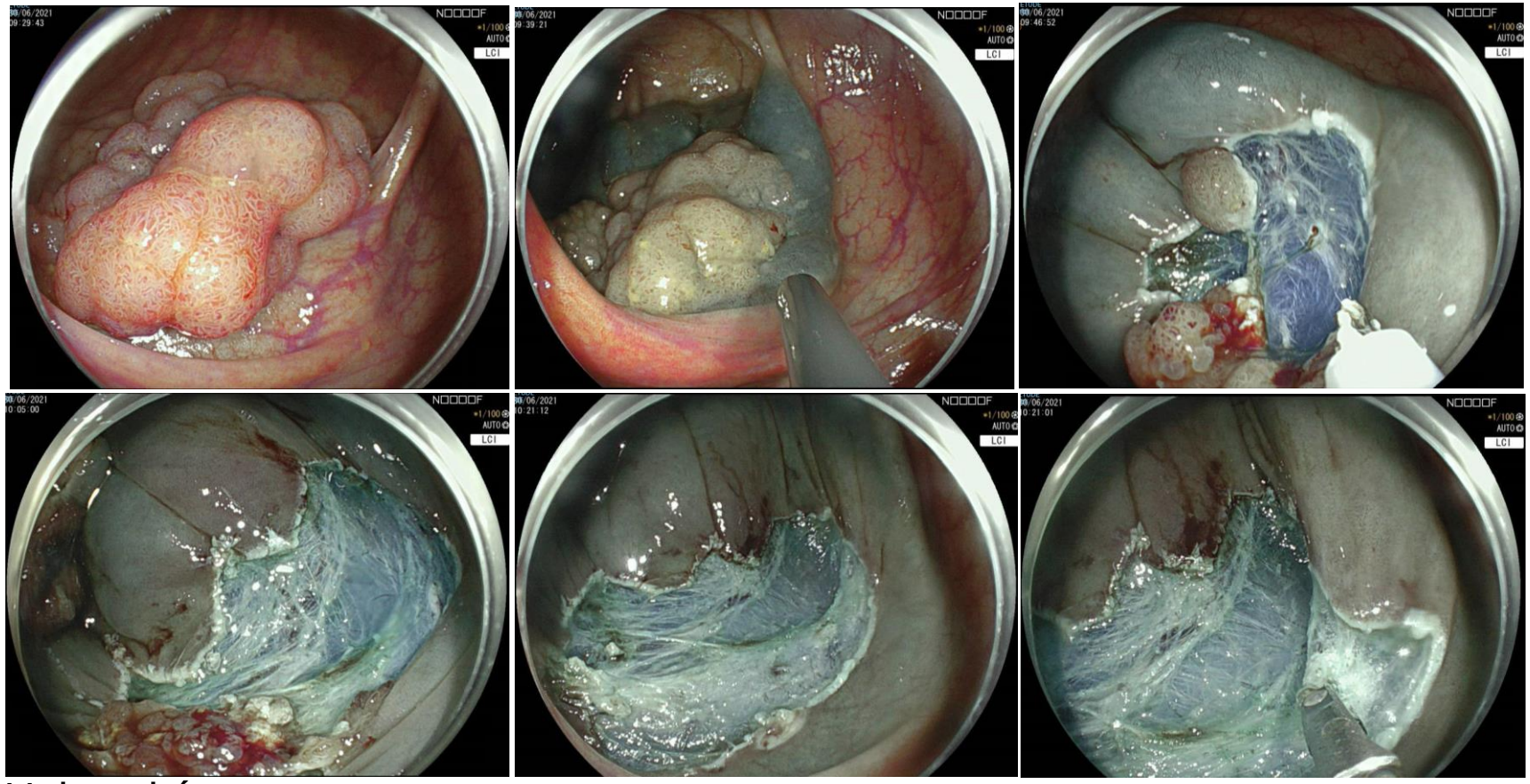

Adénome TV en DHG
Résection fragmentée, complète
Contrôle 6 mois RAS

Xavier Dray
Centre d'Endoscopie Digestive
Hôpital Saint Antoine et Sorbonne Université

Courant… ou pas…: cspEMR (festonnés, Paris 0-IIa)

204 polypes >20 mm chez 186 patients
Récidive locale 5%
Hémorragie retardée 3,8% (non sévères)
Aucune perforation

Western Health

Dileep Mangira, Alan Moss,
Western Health
Melbourne, Australia

Mangira, et al. Gastrointest Endosc. 2020;91:1343-52

Courant… ou pas…: cspEMR (festonnés, Paris 0-IIa)

204 polypes >20 mm chez 186 patients
Récidive locale **5%**
Hémorragie retardée 3,8% (non sévères)
Aucune perforation

Western Health

vs

321 polypes >20 mm
Récidive locale **35%**
Hémorragie retardée 0%
Aucune perforation

HENRY FORD HEALTH

Mangira, et al. Gastrointest Endosc. 2020;91:1343-52

Suresh, et al. Endosc Int Open. 2021;9:E867-73

Anticipation et gestion des évènements indésirables
Lésion résiduelle

- Monobloc difficile au-delà de 25 mm -> pEMR
- 20-25% de lésion résiduelle
- FDR: taille > 40 mm, lésion « plane », côlon droit, localisation complexe (app, valvule)
- Prévention = destruction des berges après pEMR (APC ou pointe d'anse, soft coag)

Thermal Ablation of Mucosal Defect Margins Reduced Adenoma Recurrence After Colonic EMR

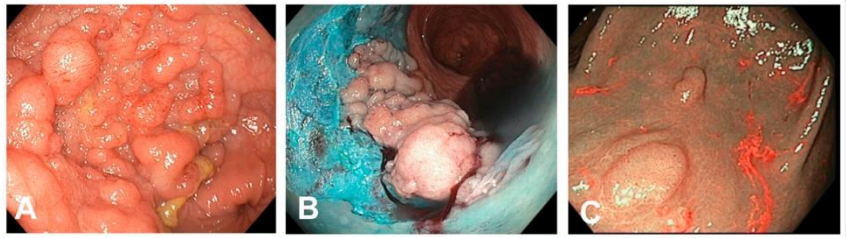

- Endoscopic mucosal resection (EMR) is performed to remove large laterally spreading colonic lesions, which have a high risk of progression to CRC
- The biggest drawback of piecemeal EMR is the high rate (15%-30%) of polyp recurrence at follow-up

The images show a large lateral spreading lesion of the colon (A - before resection; B – during EMR; C - two small recurrences within the post EMR scar found during surveillance colonoscopy

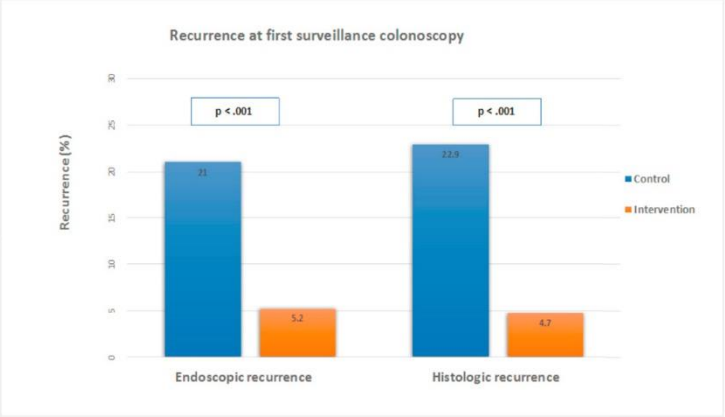

In this multi-center randomized trial, thermal ablation of the post EMR mucosal defect margin resulted in a four fold reduction in adenoma recurrence at first surveillance colonoscopy

Gastroenterology

ECR (Australie)
4 centres
390 patients with 416 lesions

Klein A, et al. Gastroenterology 2019;156(3):604–13

Destruction des berges après pEMR

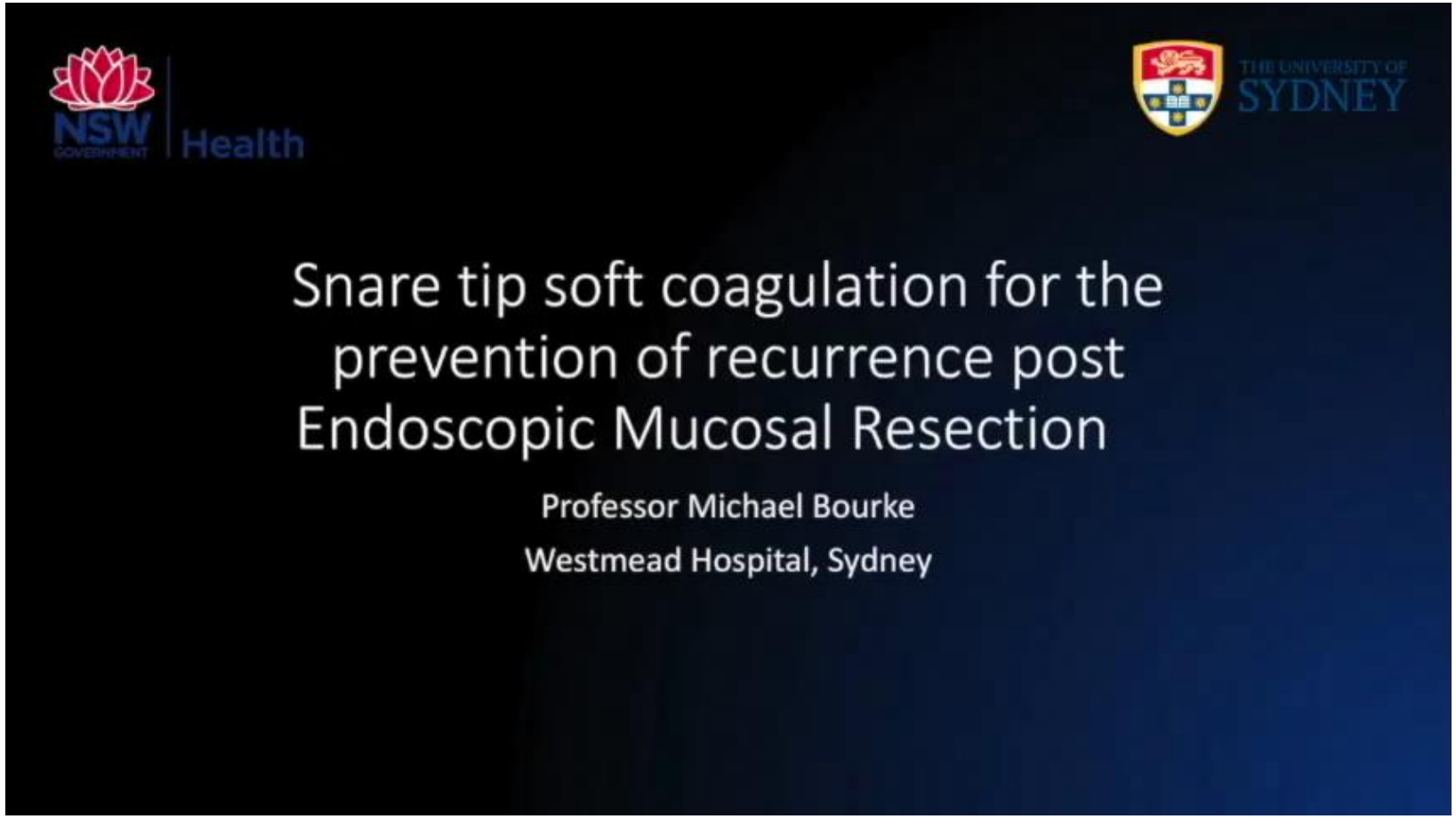

Michael Bourke
Westmead Hospital
Sidney, Australia

Klein A, et al. Gastroenterology 2019;156(3):604–13

Anticipation et gestion des évènements indésirables
Hémorragie

- 2-11% après pEMR > 20 mm
- Contrôle per-procédure quasi-constant
- Situation plus complexe si différé (réadm, transfusion, redo endoscopie)
- FDR = côlon droit, taille, hémorragie per-procédure
- Clips ?

Clip Closure Prevents Bleeding After Endoscopic Resection of Large Colon Polyps in a Randomized Trial

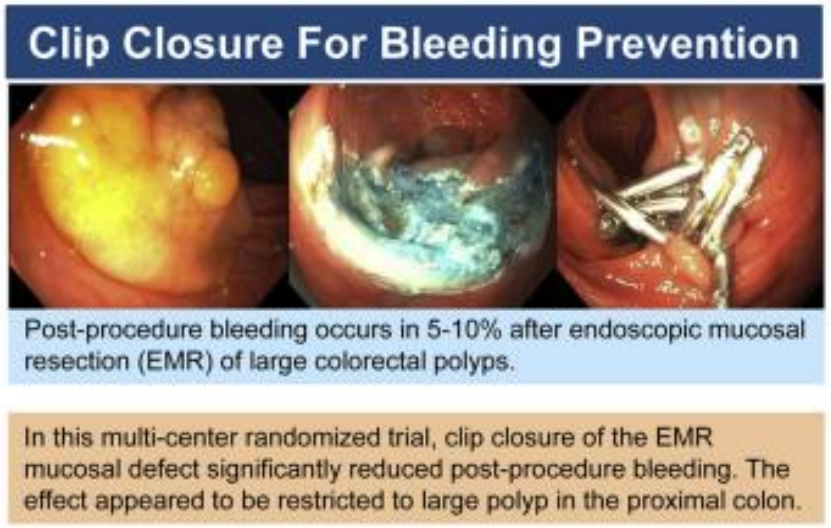

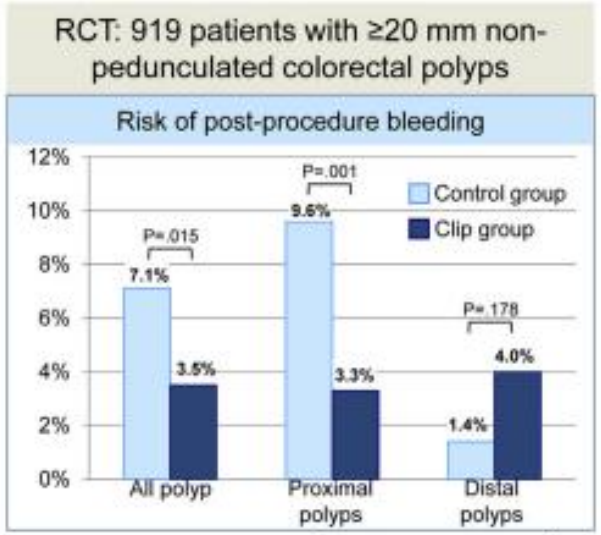

Pohl H, et al. Gastroenterology 2019;157(4):977–984

Anticipation et gestion des évènements indésirables
Brèche musculeuse

- 1,5% après pEMR > 20 mm
- FDR: monobloc (OR=3,8), transverse (OR=3,6), DHG ou invasion sous-muqueuse profonde (OR=3,0)

Burgess, et al. Gut 2017;66(10):1779-89

- Avoir un protocole et kit dans chaque salle
- Vérifier la mobilité du polype dans l'anse
- Interrompre si durée transection > 3-5 secondes, et repositionner
- Lavage et inspection immédiate après transection
- 90% des perforations peuvent être fermées endoscopiquement

Baron, et al. Gastrointest Endosc 2012;76(4):838-59
Verlaan, et al. Gastrointest Endosc 2015;82(4):618-28

Kwok, et al. Gastrointest Endoscopy Clinics N Am 2022;32:259-76

Anticiper la «brèche musculeuse thérapeutique»

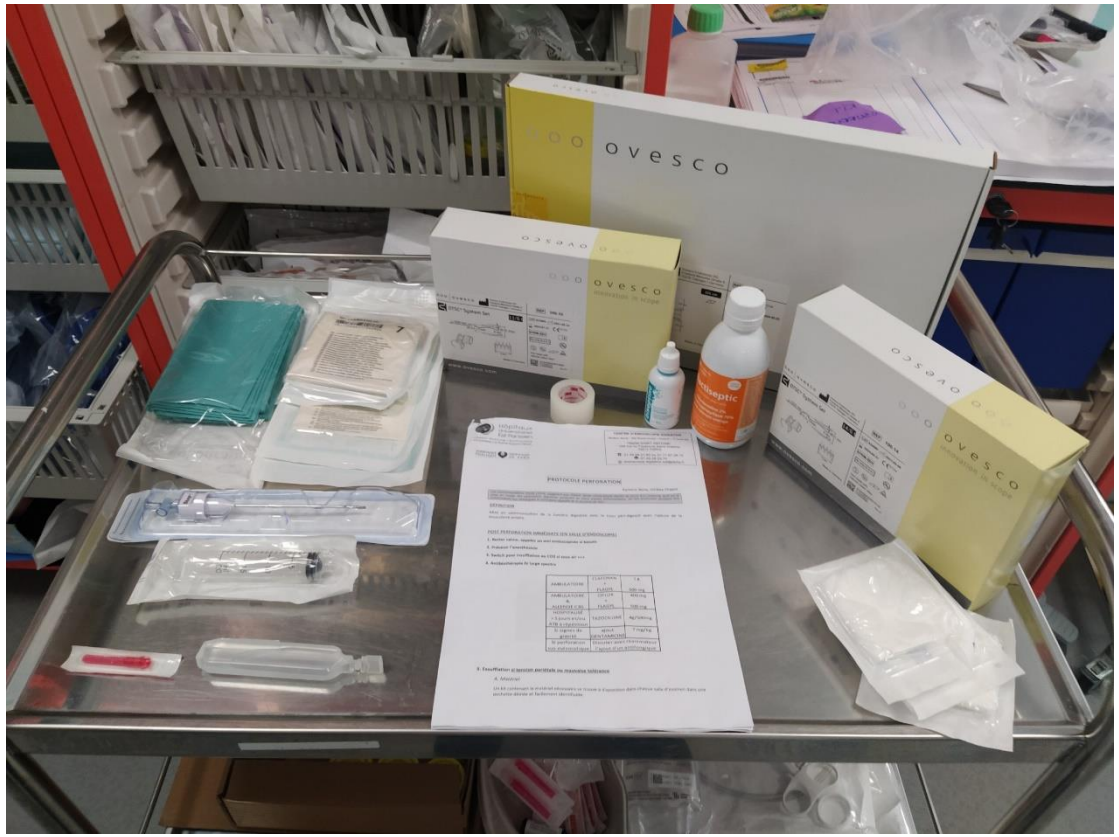

Femme, 70 ans, coloscopie surveillance pEMR, LST-G macronodule caecal

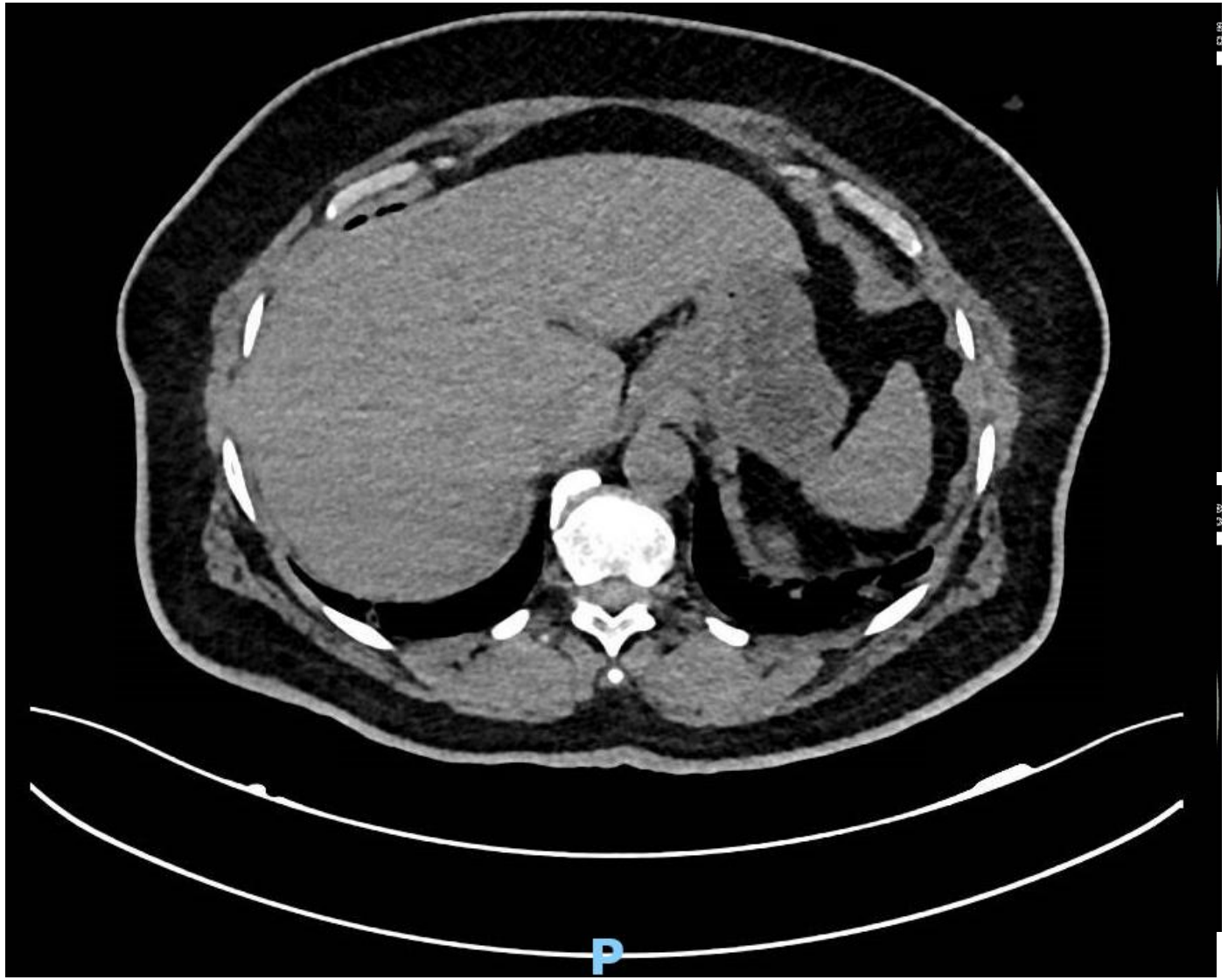

Adénome TV en DBG
Résection fragmentée, complète
Brèche, ATB, sortie à J+2

Contrôle 6 mois en attente (sept 2023)

Xavier Dray
Centre d'Endoscopie Digestive
Hôpital Saint Antoine et Sorbonne Université

Conclusions – Points pratiques

- Bien évaluer la lésion
- Si besoin, BIEN référer : belle icono, tataouge en aval, patient informé
- Réunir les « 4T », sinon ne PAS réséquer d'emblée
  - Time, Team, Tools, Technique
  - Bon positionnement
  - Capuchon
  - Solution de soulèvement visqueuse
  - Injection dynamique
  - Inspection immédiate après transection (et complément de traitement…)
  - « Kit perforation » prêt à l'usage

Kwok et al. Gastrointest Endoscopy Clinics N Am 2022;32:259-76