Sigmoïdopexie endoscopique percutanée: une alternative à la chirurgie dans les volvulus récidivants du sigmoïde ?

Journée GHIF
17 juin 2023

Xavier Dray pour Salomé Ouazana

Centre d'Endoscopie Digestive

Hôpital Saint Antoine et Sorbonne Université

ASSISTANCE PUBLIQUE HÔPITAUX DE PARIS

SORBONNE UNIVERSITÉ

Liens d’intérêt

Co-fondateur et président d’iCARE group

Co-fondateur et actionnaire d’Augmented Endoscopy

Consultant pour Norgine, Provepharma

Conférences pour Alfasigma, Bouchara Recordati, Medtronic, Norgine, Pfizer, Sandoz

Démonstrations d’endoscopie pour Fujifilm

Thieme

Endoscopic sigmoidopexy for recurrent sigmoid volvulus in inoperable patients: a retrospective series of 15 patients

Ouazana Salome et al. Endoscopic sigmoidopexy for … Endoscopy 2022; 54: 1205–1210

HEPATO-GASTRO & ONCOLOGIE DIGESTIVE

MINI-REVUE

La sigmoïdopexie endoscopique : alternative à la sigmoïdectomie chirurgicale pour les volvulus récidivants du sigmoïde ?

798 / Hépato-Gastro et Oncologie digestive
Volume 29 • Numéro 7 • septembre 2022

Salomé Ouazana[1]
Emmanuel Coron[2]
Marc Le Rhun[3]
Marianne Le Rhun[4]
Lucille Quénéhervé[5]
Xavier Dray[1]

[1] Sorbonne Université, Centre d'endoscopie digestive, Hôpital Saint-Antoine, AP-HP, 75012 Paris

Volvulus du sigmoïde

- **Définition**: Torsion selon un degré de rotation variable de la boucle sigmoïdienne

- **Mécanismes:**

- Mésentérico-axial (fréquente): torsion du sigmoïde autour de l'axe de son méso
- Organo-axial (plus rare): torsion longitudinale du sigmoïde

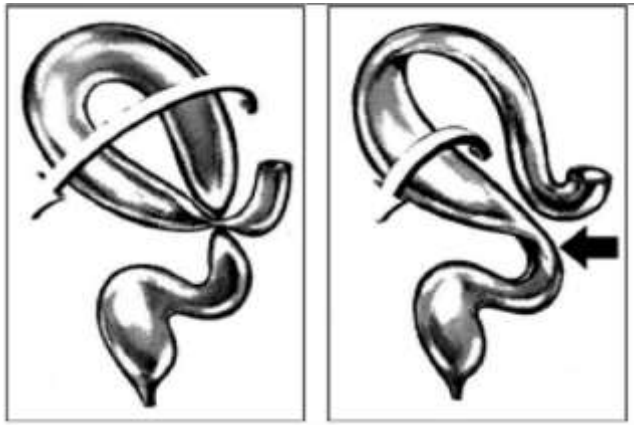

- **Epidémiologie**

- 2 à 5 % des obstructions du côlon
- 3ème cause d'occlusion colique chez l'adulte

Lieske B, StatPearls Publishing, 202
Quénéhervé L,. Dig Liver Dis 2019

Diagnostic

- **Terrain/FdR**: >70 ans, dolichosigmoïde, maladie neuro-dégénérative / perte d'autonomie

- **Clinique:** Sd occlusif colique (distension, AMG) puis péritonite/choc

- **Scanner +**

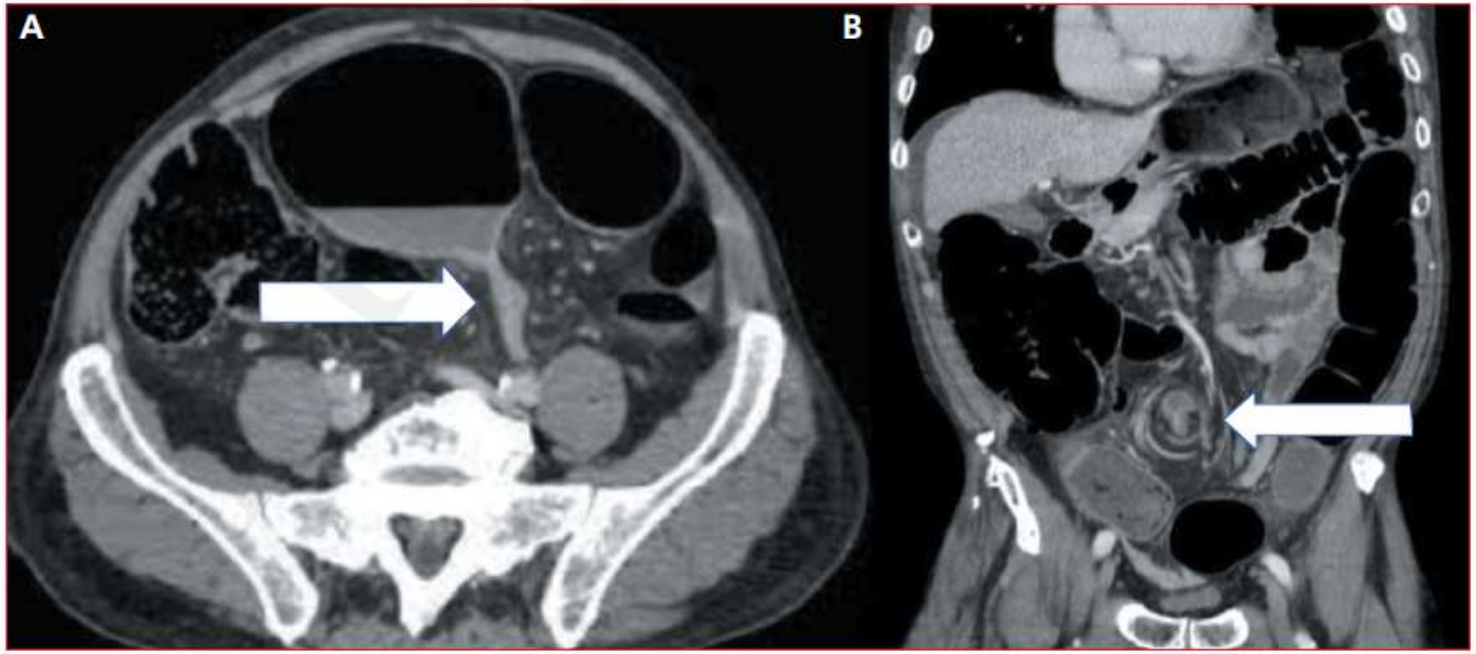

Figure 1 • Coupes de scanner abdomino-pelvien caractéristiques de volvulus de sigmoïde. A) Aspect en bec d'oiseau à l'extrémité de la flèche. B) Signe du tourbillon ou « *whirl sign* » à l'extrémité de la flèche.

Traitement

Aspiration NG

Correction troubles HE / choc

Chirurgie si complication: résection, double colostomie

Sinon
1. détorsion endoscopique + sonde multiperforée
   - < 6h
   - succès 90 %
   - récidive variant de 30 à 90 %
2. sigmoïdectomie – anastomose en 1 temps
   - délai court ?
   - mais parfois refusée ou récusée

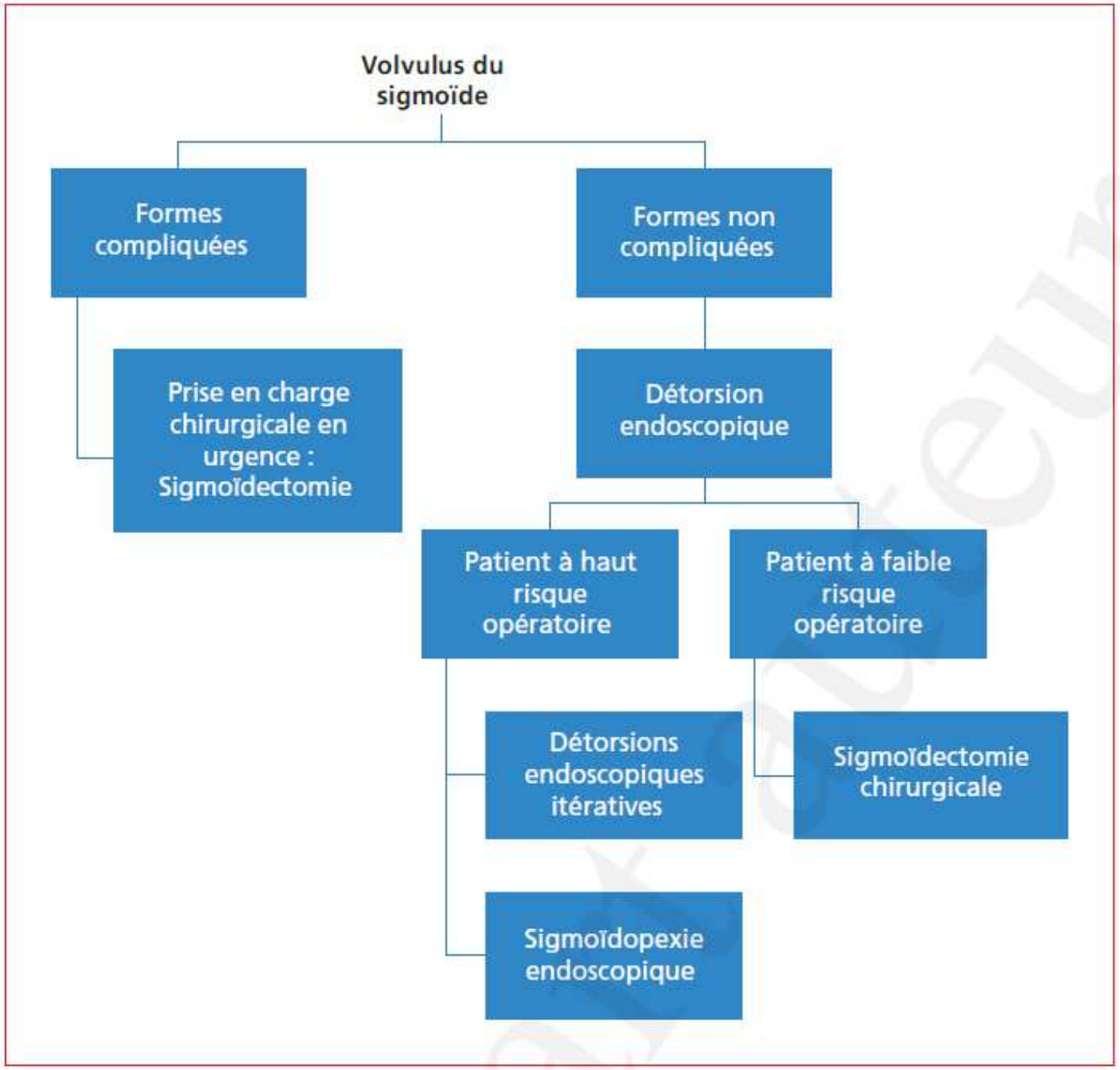

La sigmoïdopexie endoscopique percutanée : alternative à la chirurgie chez les patients inopérables ?

- Technique dérivée de la caecostomie endoscopique
- **Objectif** : Décrire la faisabilité, l'efficacité et la sûreté de la sigmoïdopexie endoscopique

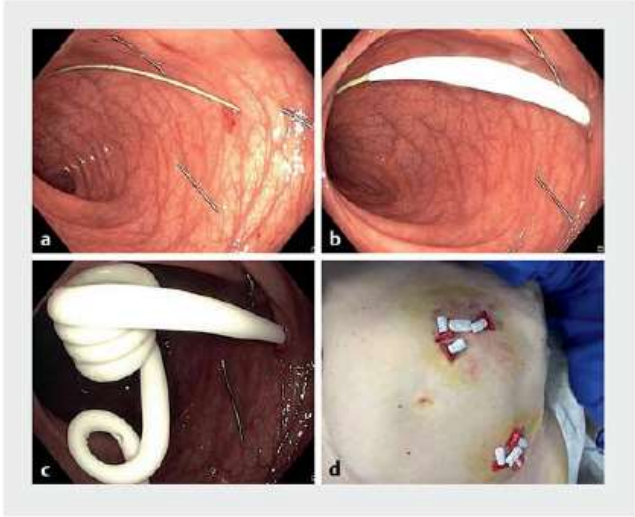

▶ **Fig. 1** Endoscopic placement of Chait catheters. **a** Placement of percutaneous metallic anchors and guidewire under endoscopic control. **b** Introduction of the wire-guided dilator. **c** Placement of the Chait catheter. **d** Two Chait catheters placed at the end of the procedure.

2 centres, 4 ans

- Série rétrospective (janvier 2017 – mars 2021)

- 2 centres (CHU Nantes, Saint-Antoine Paris)

- Inclusion:
  - ≥ 2 épisodes prouvés par scanner
  - Refus ou contre-indication à sigmoïdectomie

- Exclusion:
  - Colite ulcérée ou nécrotique durant coloscopie (n = 0)
  - Autre dispositif que catheter Chait (n = 1)

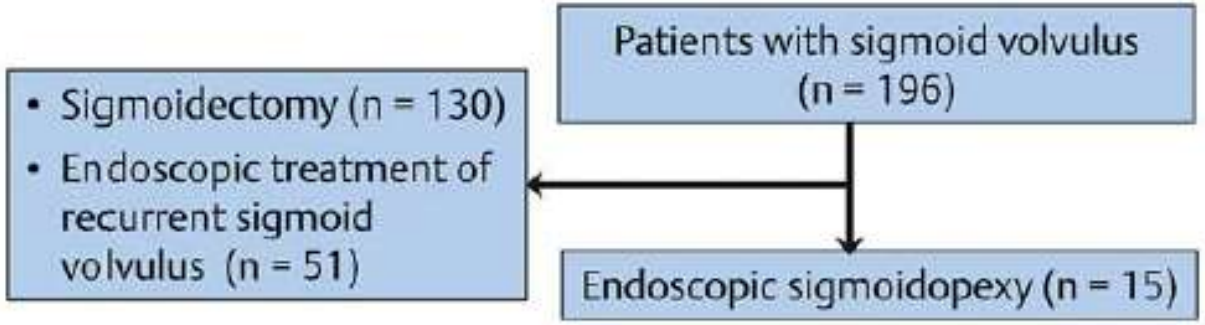

2 centres, 4 ans, 15 patients

▶ **Table 1** Baseline characteristics.

Parameters	Patients (n = 15)
Age, median (range), years	74 (49–96)
Sex, n (%)	
▪ Female	9 (60)
▪ Male	6 (40)
Living condition, n (%)	
▪ Home based	4 (27)
▪ Hospitalization at home	2 (13)
▪ Conventional hospitalization	1 (7)
▪ Institutionalized	8 (53)
AGGIR score, n (%)	
▪ 1	0 (0)
▪ 2	8 (53)
▪ 3	2 (13)
▪ 4	3 (20)
▪ Unknown	2 (13)
ASA grade, n (%)	
▪ 1	0 (0)
▪ 2	3 (20)
▪ 3	8 (53)
▪ 4	4 (27)

▶ **Table 1** Baseline characteristics.

Parameters	Patients (n = 15)
History of neurological condition, n (%)	13 (87)
▪ Neurodegenerative	9 (69)
▪ Vascular	4 (31)
Previous abdominal surgery, n (%)	2 (13)
Previous sigmoid volvulus episodes, median (range), n	3 (2–6)
Previous endoscopic detorsion procedures, median (range), n	3 (2–6)
Time from first sigmoid volvulus to sigmoidopexy, median (range), months	6 (1–84)
Time from last sigmoid volvulus to sigmoidopexy, median (range), days	10 (2–130)
Type of sigmoid volvulus, n (%)	
▪ Mesenteric axial	4 (27)
▪ Organo axial	11 (73)
Contraindication to surgery, n (%)	13 (87)
Hospital center, n (%)	
▪ Saint Antoine, Assistance publique des hôpitaux de Paris	5 (33)
▪ University hospital of Nantes	10 (67)

Technique

Endoscopic sigmoidopexy for recurrent sigmoid volvulus in inoperable patients: a retrospective series on 15 patients.

S. Ouazana1,*, E. Coron2,*, M. Le Rhun2, M. Le Rhun3, X. Dray4,**, L. Quénéhervé5,**

1 Reims, France; 2 Nantes, France; 3 Ancenis, France; 4 Paris, France; 5 Brest, France

Résultats (1)

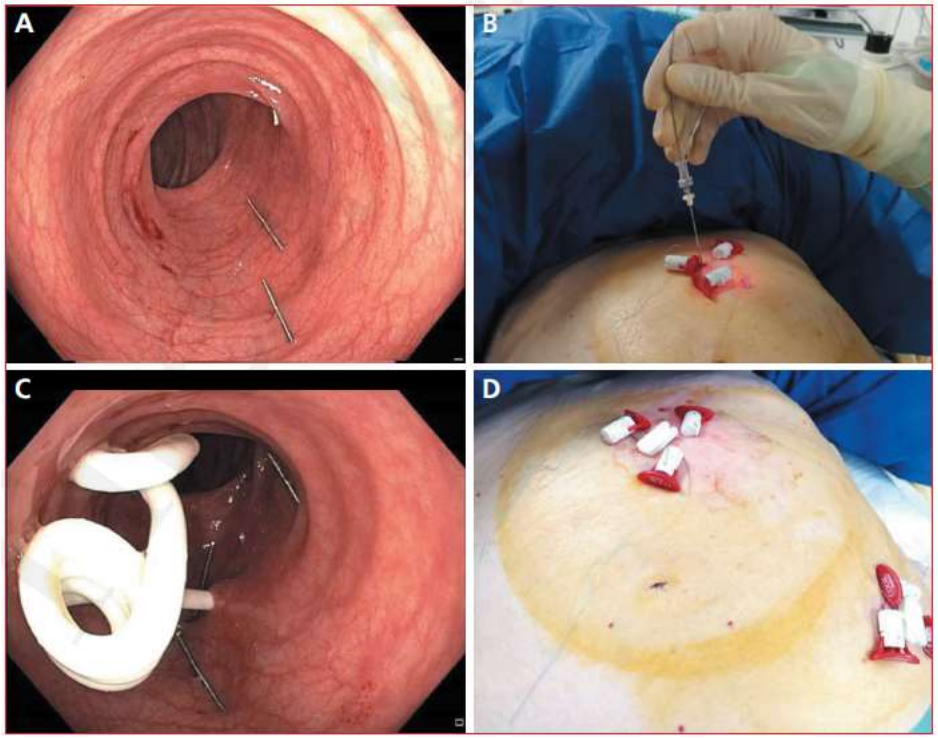

▶ **Table 2** Procedure characteristics.

Parameters	Endoscopic sigmoidopexy(n=15)
General anesthesia, n (%)	
▪ Yes	13 (87)
▪ No	2 (13)
Bowel preparation, n (%)	
▪ Polyethylene glycol by oral route	9 (60)
▪ Enema	6 (40)
Boston Bowel Preparation Scale (sigmoid), n (%)	
▪ 1	0 (0)
▪ 2	5 (33)
▪ 3	10 (67)
Prophylactic antibiotic, n (%)	15 (100)
▪ Amoxicillin-clavulanic acid	7 (47)
▪ Cefazolin-ornidazole	7 (47)
▪ Gentamicin	1 (7)
Colonic distension, n (%)	9 (60)
Transillumination, n (%)	15 (100)
Procedure duration, median (range), minutes	35 (20–90)
Number of anchors placed, n (%)	
▪ 3	10 (67)
▪ 6	5 (33)
Technical success, n (%)	14 (93)
Length of hospital stay, median (range), days	6.5 (2–28)
Delay before anchor removal, median (range), days	15 (12–18)

Résultats (2): suivi et évènements indésirables

- **Suivi**: médiane 10 mois (extr 1–30)
  - Changement de catheter sous AL dans tous les cas, sans difficulté technique
  - 12 patients avec catheter en place en fin de suivi

- **Pas de réadmission ni récidive** chez les 14 patients (93%) avec succès technique

- **Evènements indésirables** : 7 patients (47 %)
  - ***1 sévère*** et précoce (7%, à J+2): Péritonite et sigmoïdectomie chez le patient en échec technique (transverse) était opéré pour périton
  - ***6 non-sévères*** et retardés (40%) :
    - 3 infections de paroi (traitement médical, retrait de catheter chez 1 patient)
    - 3 retraits accidentels

- **Mortalité**: 3 décès sans lien avec la procédure
  - 2 suite à maladie chronique déjà connue
  - 1 hémorragie cérébrale

Conclusion

- Le volvulus du sigmoïde est une urgence médicochirurgicale fréquente.
- La détorsion endoscopique avec mise en place d’une sonde de Faucher est le traitement de référence en urgence.
- Le taux de récidive après détorsion endoscopique étant élevé, une sigmoïdectomie chirurgicale doit être proposée en première intention.
- La sigmoïdopexie endoscopique est une technique innovante montre des résultats préliminaires prometteurs en termes d’efficacité pour les volvulus récidivants du sigmoïde, mais non dénués de risques
- La sigmoïdopexie endoscopique peut être proposée dans les cas de récidive de volvulus du sigmoïde chez des patients ayant une contre-indication ou refusant la sigmoïdectomie chirurgicale.